·专题·儿童腔镜外科·

胸腔镜手术和传统开放手术治疗新生儿先天性膈疝的单中心研究

全文二维码

刘蕊　郑泽兵　高明娟　汤成艳　周滕　熊先刚　章开智　赵肖欢　秦旭东　廖昱　刘远梅　金祝

遵义医科大学附属医院小儿外科，遵义 563000

通信作者：金祝，Email：915884700@qq.com

【摘要】 **目的**　比较胸腔镜手术和传统开放手术治疗先天性膈疝（congenital diaphragmatic hernia，CDH）的临床疗效、安全性和有效性。 **方法**　回顾性分析遵义医科大学附属医院 2013 年 6 月至 2020 年 6 月收治的 37 例 CDH 患儿临床资料，根据手术方式分为腔镜手术组和开放手术组。其中腔镜手术组 24 例，采用胸腔镜手术治疗 CDH；开放手术组 13 例，采用传统开放手术治疗 CDH。两组患儿一般资料和膈疝特征比较，差异无统计学意义（$P>0.05$）。主要观察指标包括复发率、住院天数、手术时长、术后机械通气时间、术后开奶时间、达到目标喂养时间；次要观察指标包括手术切口感染情况、术中出血量、膈疝口径大小。 **结果**　腔镜手术组与开放手术组患儿住院天数［（13.46 ± 2.41）d 比（18.77 ± 2.89）d］、术后机械通气时间［（3.81 ± 0.80）d 比（5.98 ± 1.06）d］、术后开奶时间［（4.35 ± 1.03）d 比（7.46 ± 1.45）d］、达到目标喂养时间［（8.33 ± 1.74）d 比（13.38 ± 2.22）d］比较，差异均有统计学意义（$P<0.001$）；两组复发率（1/24 比 1/13）差异无统计学意义（$P=1.000$）；开放手术组死亡 1 例，腔镜手术组无一例死亡，差异无统计学意义（$P>0.05$）。 **结论**　腔镜下 CDH 修补术具有手术时间短、创伤小、切口美观、术后恢复快、复发率低等优点，是一种安全、有效的手术方式，有望成为治疗 CDH 的首选术式。

【关键词】 胸腔镜；疝，横膈，先天性；婴儿，新生；外科手术

基金项目：国家自然科学基金（81760099）

DOI：10.3760/cma.j.cn101785-202203079-004

A single center study of thoracoscopic surgery and traditional open surgery for neonatal congenital diaphragmatic hernia

Liu Rui, Zheng Zebing, Gao Mingjuan, Tang Chengyan, Zhou Teng, Xiong Xiangang, Zhang Kaizhi, Zhao Xiaohuan, Qin Xudong, Liao Yu, Liu Yuanmei, Jin Zhu

Department of Pediatric Surgery, Affiliated Hospital, Zunyi Medical University, Zunyi 563000, China

Corresponding author: Jin Zhu, Email: 915884700@qq.com

【**Abstract**】 **Objective**　To compare the clinical efficacy, safety and efficacy of thoracoscopy versus traditional open surgery for congenital diaphragmatic hernia (CDH). **Methods**　From June 2013 to June 2020, a total of 37 CDH children with admitted were selected as research objects and divided into two groups of endoscopic ($n=24$) and open ($n=13$) according to surgical approaches. Major outcomes included recurrence rate, length of hospital stay, operation duration, postoperative mechanical ventilation time, postoperative lactation time and target feeding time. Secondary outcomes included incision infection, intraoperative blood loss and hernia diameter. **Results**　General profiles and hernia characteristics were similar in two groups. Length of hospital stay [(13.46 ± 2.41) *vs.* (18.77 ± 2.89) days], postoperative mechanical ventilation time [(3.81 ± 0.80) *vs.* (5.98 ± 1.06) days], postoperative open milking time [(4.35 ± 1.03) *vs.* (7.46 ± 1.45) days] and time to reach target feeding [(8.33 ± 1.74) *vs.* (13.38 ± 2.22) days]. The differences were statistically significant ($P<0.001$); Recurrence rate [(4.2%, 1/24) *vs.* (7.7%, 1/13) days] was not statistically significant ($P=1.000$); One child died in open group and there was no mortality in thoracoscopic group. **Conclusion**　Thoracoscopic CDH repair offers the advantages of shorter operative duration, minimal trauma, cosmetic incision, faster postoperative recovery and lower recurrence rate. It is a safe and effective surgical option for CDH.

【Key words】 Thoracoscopes; Hernias, Diaphragmatic, Congenital; Infant, Newborn; Surgical Procedures, Operative

Fund program: National Natural Science Foundation of China(81760099)

DOI: 10.3760/cma.j.cn101785-202203079-004

先天性膈疝(congenital diaphragmatic hernia, CDH)是一种出生结构缺陷性疾病,发病率为 2/10 000 ~ 4/10 000[1]。CDH 可对心肺功能、胃肠道、神经认知、骨骼肌肉造成不同程度影响[2]。患儿腹腔内容物明显向胸腔内突出,压迫胸腔,干扰并减少细支气管分支,从而影响肺发育,导致出生后肺发育不良、肺泡表面活性物质减少等;严重者可导致肺动脉高压,危及生命[3-4]。手术是 CDH 唯一有效的治疗方式,手术方法包括腔镜手术和开放手术,目前两种手术方式的适应证仍缺乏共识。有学者认为腔镜手术优于开放手术[5-6]。本研究回顾性分析遵义医科大学附属医院小儿外科收治的先天性膈疝患儿临床资料,旨在比较腔镜手术和开放手术治疗 CDH 的临床疗效与安全性。

资料与方法

一、一般资料

以 2013 年 6 月至 2020 年 6 月在遵义医科大学附属医院小儿外科接受手术治疗的 37 例 CDH 患儿为研究对象。其中男 22 例,女 15 例;左侧 30 例,右侧 7 例;按手术方式分为腔镜手术组(24 例)和开放手术组(13 例);两组术中均无一例使用补片。病例纳入标准:①符合 CDH 临床表现:新生儿出生后数小时内出现呼吸困难、发绀和心动过速等;哭闹和吸奶时面色青紫和呼吸困难加重;多不伴咳嗽;给予清理呼吸道内分泌物和吸氧治疗后症状无明显改善。②胸部立位 X 线片见心脏及纵隔向对侧移位,患侧胸腔有胃肠阴影或安放的胃肠减压管;或萎陷不张的肺被推向上方;或造影检查显示胃肠道位于患侧胸腔内;或超声发现胸腔内扩张的胃泡及肠管;或 CT 平扫、MRI 显示肺野内类圆形或不规则肿块,有含气肠管,或显示缺损的膈肌(疝口)以及进入胸腔的消化道。③日龄≤28 d。④接受手术治疗。排除标准:①入院后放弃治疗;②病历资料不完整。本研究经遵义医科大学附属医院伦理委员会审批通过(KLL-2022-475)。

二、手术方法

开放手术组:患儿全身麻醉,取平卧位,经胸取横切口长度 5 ~ 13 cm,进入胸腔后将疝内容物复位,充分暴露膈肌缺损部位后,缺损边缘予间断“8”字缝合,术后留置胸腔闭式引流管,行呼吸机辅助通气,予抗炎、补液、肠内营养等治疗。

腔镜手术组:麻醉方式同开放手术组,待患儿麻醉状态平稳后,取健侧卧位,头高脚低,患侧手臂上抬。于患侧腋后线第六肋间切开约 0.3 cm,直视下置入 3 mm 腹腔镜穿刺器 Trocar 进入胸腔,注入 CO_2 气体,建立 CO_2 气胸,压力 4 ~ 6 mmHg (1 mmHg = 0.133 kPa);于患侧腋前线第六肋间及肩胛下角与脊柱连线中点处,分别置入 3 ~ 5 mm Trocar,放入抓钳。在气胸压力及抓钳辅助下,将疝内容物逐步复位至腹腔。用 2-0 不可吸收缝线间断“8”字缝合缺损膈肌,留置胸腔引流管(图 1)。

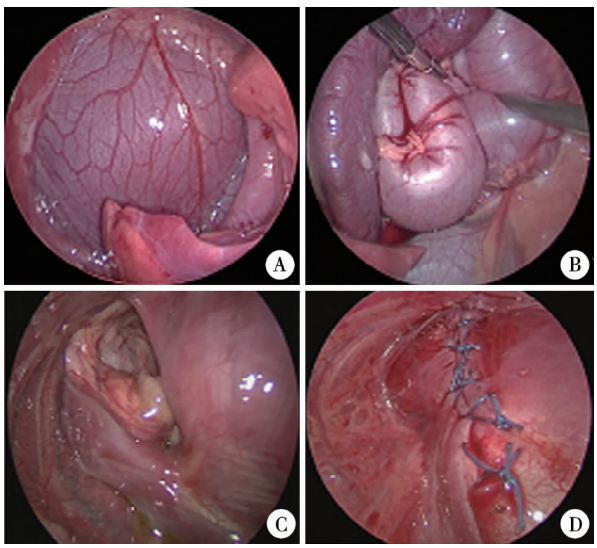

注　A:右侧膈疝,疝入胸腔的内容物为肝脏;B:左侧膈疝,疝入胸腔的内容物为脾脏、结肠和小肠;C:术前缺损的膈疝;D:胸腔镜下膈疝修补术后所见

图 1　先天性膈疝胸腔镜手术术中图片

Fig. 1　Intraoperative and postoperative images of thoracoscopy for congenital diaphragmatic hernia

三、观察指标

主要观察指标包括复发率、住院天数、手术时长、手术切口大小[每例胸腔镜手术患儿均有 3 个切口,手术切口大小取各切口长度之和(cm)]、术后机械通气时间、术后开奶时间、达到目标喂养时间。次要观察指标为手术切口感染情况、术中出血量、膈疝口径大小。

随访内容主要为有无复发。除有症状的患儿

外，其余患儿分别于术后 1 ~ 2 个月、6 个月、1 年、2 年、3 年随访，行胸部 X 线、CT 检查判断有无复发。

四、统计学处理

采用 SPSS 20.0 进行统计学分析。对服从正态分布的计量资料采用 $\bar{x} \pm s$ 描述，采用独立样本 t 检验进行组间比较；计数资料采用频数、构成比描述，采用 χ^2 检验或 Fisher 确切概率法进行组间比较。$P < 0.05$ 为差异有统计学意义。

结　果

一、两组基线资料

两组患儿性别、出生时孕周、出生体重、手术时年龄、Apgar 评分、膈疝侧别比较均无统计学意义（$P > 0.05$），见表 1。

二、两组术中相关指标情况

两组术中指标对比，膈疝口径大小、术中 $PaCO_2$ 差异无统计学意义（$P > 0.05$）；手术时长、术中出血量、切口长度差异有统计学意义（$P < 0.05$），见表 2。

三、两组手术并发症比较

两组切口感染率、复发率、存活率比较，差异均无统计学意义（$P > 0.05$），见表 3。

四、两组术后恢复情况比较

两组住院天数、术后机械通气时间、术后开奶时间、达到目标喂养时间比较，差异均有统计学意义（$P < 0.05$），见表 4。

表 1　两组先天性膈疝患儿基线资料比较

Table 1　Comparison of general profiles between two groups

分组	例数	性别（例）		出生时孕周（$\bar{x} \pm s$，周）	出生体重（$\bar{x} \pm s$，kg）	侧别（例）		手术时年龄（$\bar{x} \pm s$，d）	1 分钟 Apgar 评分（$\bar{x} \pm s$，分）	5 分钟 Apgar 评分（$\bar{x} \pm s$，分）
		男	女			左	右			
腔镜手术组	24	16	8	38.3 ± 1.7	2.95 ± 0.37	20	4	4.80 ± 2.47	5.88 ± 1.99	8.71 ± 1.27
开放手术组	13	6	7	38.4 ± 1.3	3.10 ± 0.25	10	3	4.56 ± 1.95	5.62 ± 1.94	8.85 ± 1.14
t/χ^2 值	–	$\chi^2 = 1.472$		$t = 0.074$	$t = 1.247$	$\chi^2 = 0.226$		$t = 0.305$	$t = 0.383$	$t = 0.326$
P 值	–	0.225		0.942	0.221	0.678		0.762	0.704	0.746

注　“ – ”代表无相关数据

表 2　两组先天性膈疝患儿术中指标比较（$\bar{x} \pm s$）

Table 2　Comparison of intraoperative parameters between two groups（$\bar{x} \pm s$）

变量	例数	疝口径（cm）	手术时长（min）	术中出血量（mL）	手术切口长度（cm）	术中 $PaCO_2$（mmHg）
腔镜手术组	24	4.35 ± 0.99	103.33 ± 27.95	3.35 ± 2.46	1.33 ± 0.26	42.29 ± 5.50
开放手术组	13	4.69 ± 0.38	129.00 ± 44.23	11.23 ± 5.40	8.54 ± 2.70	41.38 ± 5.04
t 值	–	1.475	2.166	4.984	300.00	0.493
P 值	–	0.150	0.037	< 0.001	< 0.001	0.625

注　$PaCO_2$：二氧化碳分压；“ – ”代表无相关数据；1 mmHg = 0.133 kPa

表 3　两组先天性膈疝患儿手术并发症比较［例（%）］

Table 3　Comparison of surgical complications between two groups［n（%）］

变量	例数	手术切口感染率	复发率	存活率
腔镜手术组	24	0（0.0）	1（4.2）	24（100.0）
开放手术组	13	1（7.7）	1（7.7）	12（92.3）
χ^2 值	–	1.897	0.205	2.904
P 值	–	0.351	1.000	0.260

表 4　两组先天性膈疝患儿术后恢复情况比较（$\bar{x} \pm s$，d）

Table 4　Comparison of postoperative recovery between two groups（$\bar{x} \pm s$，d）

变量	例数	住院天数	术后机械通气时间	术后开奶时间	达到目标喂养时间
腔镜手术组	24	13.46 ± 2.41	3.81 ± 0.80	4.35 ± 1.03	8.33 ± 1.74
开放手术组	13	18.77 ± 2.89	5.98 ± 1.06	7.46 ± 1.45	13.38 ± 2.22
t 值	–	5.961	6.461	7.590	7.658
P 值	–	< 0.001	< 0.001	< 0.001	< 0.001

讨　论

作为新生儿急危重症,CDH 手术方式的选择存在争议,开放手术和腔镜手术对 CDH 预后的影响一直是研究的热点[7]。自 1995 年首例 CDH 微创手术报道以来,越来越多的中心开始对 CDH 患儿采取腔镜手术治疗。有研究认为,开放手术具有避免患儿发生高碳酸血症、术后复发率低等优点;腔镜手术具有复发率较高、术中存在高碳酸血症的风险。亦有研究认为,胸腔镜手术损伤小、恢复快、操作方便[8]。本研究对本院腔镜手术和开放手术治疗 CDH 的临床疗效与安全性进行比较。

Szavay 等[9]认为,腔镜手术时长较开放手术长;Kiblawi 等[10]研究发现,尽管腔镜手术时长较长,但患儿恢复情况有所改善。Qin 等[11]的一项研究发现,胸腔镜手术时长约 137.2 min,明显短于开放手术时长;Ma 等[5]报道胸腔镜手术时长约 115.6 min。本研究中胸腔镜手术时长明显短于开放手术时长。Szavay 等[9]亦报道,随着外科医师经验的增加,手术时长以及围手术期和术后并发症显著减少,这与本研究结果一致。

有研究表明,腔镜手术切口小、成本低[11]。本研究中,腔镜手术组切口长度明显短于开放手术组,腔镜手术仅需要 3 个 3 ~ 4 mm 的切口,而开放手术至少需要 4 ~ 5 cm 切口;切口较小更利于患儿术后恢复。

近年来,腔镜手术因可能引起高碳酸血症和酸中毒而成为热议问题。Schukfeh 等[12]通过前瞻性随机对照研究证实,腔镜下 CDH 修补术的一个潜在缺点是可能导致患儿持续高碳酸血症和酸中毒。Neunhoeffer 等[13]研究表明,新生儿和婴儿的胸腔镜手术可能引起局部脑氧饱和度降低,建议在胸腔镜手术中避免充气压力 >4 mmHg。而 Miranda 等[14]研究显示,幼鼠胸腔暴露在 CO_2 气体中,并没有导致其成年后结构、神经发育或行为方面的改变。Sidler 等[15]发现,在较低的人工气胸压力下,CDH 患儿的高碳酸血症和酸中毒明显改善。我们的研究表明,人工 CO_2 气胸压力保持在 4 ~ 6 mmHg 时,腔镜手术组术中 $PaCO_2$ 略高于开放手术组,但两组没有明显差异,该 CO_2 气胸压力更利于手术操作,可避免腹压过大对手术操作的影响,且有利于腹腔脏器还纳。

Tsao 等[16]研究发现,腔镜下 CDH 修补术可显著缩短住院时间,但腔镜手术较开放手术复发率高(7.9% 比 2.6%)。Rideout 等[17]研究表明,采用腔镜手术进行 CDH 修复是可取的,但需要尽量降低复发率。近年来也有研究表明,随着腔镜技术的发展,复发率呈逐渐下降趋势,甚至低于开放手术。Tyson 等[18]指出腔镜下 CDH 修复无一例复发。腔镜手术与传统开放手术相比,具有手术时长短、创伤小、切口美观、术后恢复快、复发率低等优点,但存在一定的学习曲线。本研究中 1 例腔镜手术复发的患儿,复发时间为术后 6 个月,为早期手术患儿,且膈疝缺损较大;1 例开放手术复发的患儿缺损亦较大,复发时间为术后 3 个月;2 例复发患儿再次手术均为腔镜手术,使用涤纶补片修补、治愈,随诊未见复发。因此,缺损较大可能是术后复发的危险因素。胸腔镜下 CDH 修补术的复发率逐渐降低可能与以下因素有关:①腔镜下缝合更加严密;②使用补片修补或加固或可预防复发;③在缝合膈肌边缘时,经体外使用钩针,将膈肌边缘跨肋骨固定在肋骨上,完全关闭了疝环口。

CDH 手术后需常规使用机械通气,Bawazir 等[19]研究表明,腔镜手术较开放手术术后机械通气时间明显缩短;Szavay 等[9]研究表明,腔镜手术患儿机械通气时间更短。机械通气时间的减少更利于患儿尽早拔除气管插管,恢复自主呼吸,减少因使用呼吸机而导致肺部感染的风险。我们的研究结果与之一致。

加速康复外科强调尽早恢复经口喂养,早期拔除气管插管,可使患儿尽早经口喂养,有利于患儿术后胃肠道菌群的稳定。Criss 等[20]研究表明,腔镜手术早期开奶时间、目标喂养时间、住院时间均明显短于开放手术。Bawazir 等[19]研究发现腔镜手术住院时间较开放手术明显缩短,术后机械通气时间减少。本研究中,腔镜手术组患儿术后开奶时间明显短于开放手术组,达到目标喂养时间缩短,住院天数减少,这可能与近年来本中心腔镜技术逐渐娴熟有关:①本中心由操作技术较熟练的新生儿胸腔镜手术医师进行手术;②在缝合膈肌缺损边缘时,采用雪橇针,由体外进针缝合,并将膈肌固定在肋骨上,这种方法较持针器由胸腔内缝合更为方便,同时采用“8”字缝合,减少了打结时间,缩短了手术时长;③随着加速康复外科的开展,对于无胃肠道疾病的患儿,在恢复自主呼吸后,即逐步经口进食;④开放手术患儿因呼吸机使用时间较长,致术后开奶时间晚于腔镜手术患儿。但本研究为单中心回顾性研究,样本量较少,且没有对患儿生长

发育、智力水平及肺功能进行检测，如能增加样本量，继续随访患儿远期疗效，本研究结论将更具说服力。

利益冲突　所有作者声明不存在利益冲突

作者贡献声明　刘蕊、金祝、郑泽兵、熊先刚负责文献检索，金祝、刘蕊、汤成艳、周滕负责论文调查设计，高明娟、赵肖欢负责数据收集与分析，刘蕊、章开智、秦旭东、廖昱负责论文结果撰写为，刘蕊、刘远梅、金祝负责论文讨论分析，并对文章知识性内容进行审阅

参　考　文　献

[1] Burgos CM, Frenckner B, Luco M, et al. Prenatally versus postnatally diagnosed congenital diaphragmatic hernia-side, stage, and outcome[J]. J Pediatr Surg, 2019, 54(4): 651-655. DOI: 10.1016/j.jpedsurg.2018.04.008.

[2] Peetsold MG, Heij HA, Kneepkens CMF, et al. The long-term follow-up of patients with a congenital diaphragmatic hernia: a broad spectrum of morbidity[J]. Pediatr Surg Int, 2009, 25(1): 1-17. DOI: 10.1007/s00383-008-2257-y.

[3] Blumenfeld YJ, Belfort MA. New approaches to congenital diaphragmatic hernia[J]. Curr Opin Obstet Gynecol, 2020, 32(2): 121-127. DOI: 10.1097/GCO.0000000000000615.

[4] Leeuwen L, Fitzgerald DA. Congenital diaphragmatic hernia[J]. J Paediatr Child Health, 2014, 50(9): 667-673. DOI: 10.1111/jpc.12508.

[5] Ma LS, Wei YD, Liu SL, et al. A comparison of clinical outcomes between endoscopic and open surgery to repair neonatal diaphragmatic hernia[J]. J Minim Access Surg, 2017, 13(3): 182-187. DOI: 10.4103/jmas.JMAS_208_16.

[6] 魏延栋，马立霜，王莹，等. 胸腔镜手术治疗先天性膈疝的经验及技术要点分析[J]. 临床小儿外科杂志，2021，20(9)：819-824. DOI：10.12260/lcxewkzz.2021.09.004.
Wei YD, Ma LS, Wang Y, et al. Key technical essentials and experiences during thoracoscopy for congenital diaphragmatic hernia[J]. J Clin Ped Sur, 2021, 20(9): 819-824. DOI: 10.12260/lcxewkzz.2021.09.004.

[7] Barroso C, Correia-Pinto J. Perioperative complications of congenital diaphragmatic hernia repair[J]. Eur J Pediatr Surg, 2018, 28(2): 141-147. DOI: 10.1055/s-0038-1632374.

[8] Okawada M, Ohfuji S, Yamoto M, et al. Thoracoscopic repair of congenital diaphragmatic hernia in neonates: findings of a multicenter study in Japan[J]. Surg Today, 2021, 51(10): 1694-1702. DOI: 10.1007/s00595-021-02278-6.

[9] Szavay PO, Obermayr F, Maas C, et al. Perioperative outcome of patients with congenital diaphragmatic hernia undergoing open versus minimally invasive surgery[J]. J Laparoendosc Adv Surg Tech A, 2012, 22(3): 285-289. DOI: 10.1089/lap.2011.0356.

[10] Kiblawi R, Zoeller C, Zanini A, et al. Video-assisted thoracoscopic or conventional thoracic surgery in infants and children: current evidence[J]. Eur J Pediatr Surg, 2021, 31(1): 54-64. DOI: 10.1055/s-0040-1716878.

[11] Qin J, Ren YY, Ma DL. A comparative study of thoracoscopic and open surgery of congenital diaphragmatic hernia in neonates[J]. J Cardiothorac Surg, 2019, 14(1): 118. DOI: 10.1186/s13019-019-0938-3.

[12] Schukfeh N, Kuebler JF, Dingemann J, et al. Thirty years of minimally invasive surgery in children: analysis of meta-analyses[J]. Eur J Pediatr Surg, 2020, 30(5): 420-428. DOI: 10.1055/s-0039-1687901.

[13] Neunhoeffer F, Warmann SW, Hofbeck M, et al. Elevated intrathoracic CO_2 pressure during thoracoscopic surgery decreases regional cerebral oxygen saturation in neonates and infants-a pilot study[J]. Paediatr Anaesth, 2017, 27(7): 752-759. DOI: 10.1111/pan.13161.

[14] Miranda A, Roque S, Serre-Miranda C, et al. Inflammatory response and long-term behavioral assessment after neonatal CO_2-pneumothorax: study in a rodent model[J]. J Pediatr Surg, 2018, 53(7): 1318-1325. DOI: 10.1016/j.jpedsurg.2017.08.016.

[15] Sidler M, Wong ZH, Eaton S, et al. Insufflation in minimally invasive surgery: is there any advantage in staying low? [J]. J Pediatr Surg, 2020, 55(7): 1356-1362. DOI: 10.1016/j.jpedsurg.2019.11.026.

[16] Tsao K, Lally PA, Lally KP, et al. Minimally invasive repair of congenital diaphragmatic hernia[J]. J Pediatr Surg, 2011, 46(6): 1158-1164. DOI: 10.1016/j.jpedsurg.2011.03.050.

[17] Rideout DA, Wulkan M. Thoracoscopic neonatal congenital diaphragmatic hernia repair: how we do it[J]. J Laparoendosc Adv Surg Tech A, 2021, 31(10): 1168-1174. DOI: 10.1089/lap.2021.0420.

[18] Tyson AF, Sola R Jr, Arnold MR, et al. Thoracoscopic versus open congenital diaphragmatic hernia repair: single tertiary center review[J]. J Laparoendosc Adv Surg Tech A, 2017, 27(11): 1209-1216. DOI: 10.1089/lap.2017.0298.

[19] Bawazir OA, Bawazir A. Congenital diaphragmatic hernia in neonates: open versus thoracoscopic repair[J]. Afr J Paediatr Surg, 2021, 18(1): 18-23. DOI: 10.4103/ajps.AJPS_76_20.

[20] Criss CN, Coughlin MA, Matusko N, et al. Outcomes for thoracoscopic versus open repair of small to moderate congenital diaphragmatic hernias[J]. J Pediatr Surg, 2018, 53(4): 635-639. DOI: 10.1016/j.jpedsurg.2017.09.010.

（收稿日期：2022-03-25）

本文引用格式：刘蕊，郑泽兵，高明娟，等. 胸腔镜手术和传统开放手术治疗新生儿先天性膈疝的单中心研究[J]. 临床小儿外科杂志，2023，22(1)：18-22. DOI：10.3760/cma.j.cn101785-202203079-004.

Citing this article as: Liu R, Zheng ZB, Gao MJ, et al. A single center study of thoracoscopic surgery and traditional open surgery for neonatal congenital diaphragmatic hernia[J]. J Clin Ped Sur, 2023, 22(1): 18-22. DOI: 10.3760/cma.j.cn101785-202203079-004.