

·病例报告·

母婴传播致肠结核并肠梗阻一例

白 强 李亚东 纳 钊 颜剑宏 李传新



全文二维码 开放科学码

【中图分类号】 R726 R656.1 R524

患儿,男,1岁,因反复腹胀8月余入院。患儿腹胀进行性加重,曾于当地医院保守治疗无好转,伴呕吐、低热(体温 $37^{\circ}\text{C}\sim 38^{\circ}\text{C}$),无咳嗽、腹泻、血便等,遂来昆明市儿童医院就诊,门诊以“腹胀原因待查”收住院。询问病史发现,患儿母亲有肺结核病史,已口服抗结核药近10个月。患儿母亲从发病到诊断肺结核期间有2周行母乳喂养,诊断明确后改人工喂养。查体:腹膨隆,腹软,可见肠型,未见蠕动波,未扪及异常包块,肝脾未触及,叩鼓音,移动性浊音阴性,肠鸣音亢进。肛门外形正常,肛检未见肛门狭窄,裹指感不明显,手指退出肛门时有少许气体和黏泥样粪便排出。入院后腹部立卧位摄片(图1)提示:全腹可见充气、扩张的肠曲,腹部可见多个大小不等、阶梯状分布的液平面及连续充气肠袢,考虑肠梗阻。结肠造影未发现异常。白细胞计数 11.28×10^9 个/L,超敏C反应蛋白 16.19 mg/L 。肝肾功能未见明显异常。粪便常规白细胞+++/HPF。保守治疗3d腹胀无缓解,患儿无排便排气,考虑完全性肠梗阻,行手术探查。术中发现全腹肠管及系膜散在分布粟粒样颗粒,肠系膜淋巴结肿大,末端回肠扩张明显,回盲部肿大变硬,挤压肠内容物不能通过,考虑肠结核所致,行回肠末端造瘘。术后病理检查结果提示为结核性肉芽肿,中心为干酪样坏死,确诊肠结核,1周后复查腹片可见肠结核钙化灶(图2)。予抗结核治疗半年后关闭瘘口,痊愈出院。

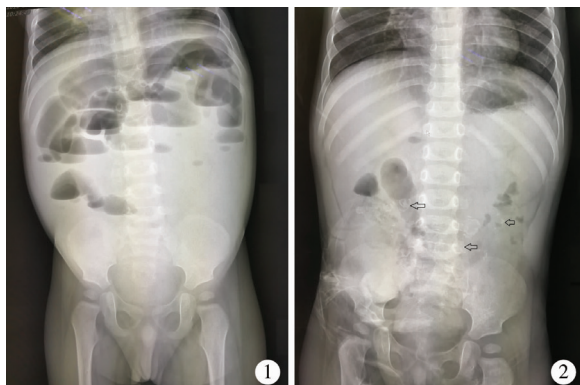


图1 肠梗阻 图2 结核钙化灶(箭头所指)

Fig.1 Intestinal obstructions Fig.2 Tuberculous calcification

讨论 婴幼儿腹腔结核较肺结核诊断困难,除因为病例少见,人们缺少警惕和临床经验外,其发病亦无特异性症状和体征^[1]。肠结核少数为原发性,多数由肺结核继发引起。肺结核常见的传播途径为经口传播,吞入含有结核分支杆菌的痰液或食用了被结核分支杆菌污染的食物;少数为血行播散性传播;还有一些是因饮用未经消毒的带菌牛奶或乳制品而发生牛型结核分支杆菌肠结核。小儿肠结核较罕见,尤其是并发肠梗阻的病例更罕见。本例患儿在母亲确诊肺结核后2个月发病,考虑母亲发病期间与其密切接触,吞入母亲含有结核分支杆菌的痰液或食用污染了结核分支杆菌的食物所致。母乳喂养传播结核目前尚未见报道,故暂不考虑。儿童肠结核90%以上是由人型结核分支杆菌引起,少数可由牛型结核分支杆菌引起。早期肠结核症状往往缺乏特异性^[2]。患儿临床表现主要为右下腹或脐周慢性疼痛,腹泻与便秘交替,部分患儿可伴有发热、食欲不振、消瘦等结核中毒症状,与克罗恩病、溃疡型结肠炎及其他非特异性肠道炎症有相似的临床特征,缺乏特异性表现,鉴别诊断非常困难^[3]。在克罗恩病和肠结核鉴别诊断困难时,国内外学者均强调先施行经验性抗结核治疗^[4,5]。本例患儿偶有发热,伴反复腹胀,且腹胀进行性加重,考虑为肠结核引起不全梗阻到完全梗阻的渐进过程。患儿曾多次于当地医院就诊,考虑为肠炎,治疗无好转。到本院就诊时,病史询问中虽然了解到其母有肺结核病史,但未引起足够重视,未进行结核相关检查,在今后工作中要引以为戒。因婴幼儿肠结核罕见,肠结核引起梗阻的病例更未见报道,术前未考虑肠结核。医师接诊后主要考虑先天性巨结肠,因为两者发病相似,均有反复腹胀病史,但本例患儿造影未发现结肠扩张故排除,后考虑其他疾病所致梗阻而行手术探查。

肠结核是结核分支杆菌引起的慢性特异性肠道感染,多数为继发性,好发于回盲部,很少累及空肠和回肠。由于大量结核肉芽肿和纤维组织增生,使局部肠壁增厚、变硬,肠腔变窄,最终导致肠梗阻,该病变的发生发展是一个漫长的过程,且逐渐加重,与本例患儿临床表现相符。患儿术中探查回盲部完全梗阻,先行小肠造瘘,待抗结核治疗后再评价是否切除回盲部。遗憾的是半年后关瘘时发现结核导致的回盲部梗阻为不可逆性改变,最终手术切除回盲部。故今后可根据病情考虑一期手术切除病变肠管或造瘘。目前患儿已随访半年,恢复良好。

DOI:10.3969/j.issn.1671-6353.2020.02.021

作者单位:昆明市儿童医院普外科(云南省昆明市,650000), Email: baiqiang@etyy.cn

参 考 文 献

- 1 王捍平,葛莉,余世耀,等. 诊断困难的婴幼儿腹腔结核手术干预的价值[J]. 临床儿科杂志,2006,24(3):230-231. DOI:10.3969/j.issn.1000-3606.2006.03.028.
Wang HP, Ge L, Yu SY, et al. Value of surgical intervention in infants and neonates with problematic celiac tuberculosis [J]. J Clin Pediatr, 2006, 24 (3): 230-231. DOI: 10.3969/j.issn.1000-3606.2006.03.028.
 - 2 陈昌斌,游洁玉,欧阳文献. 小儿肠结核延迟诊治5例分析[J]. 中国误诊学杂志,2007,7(16):3810-3811. DOI: 10.3969/j.issn.1009-6647.2007.16.112.
Chen CB, You JY, Ouyang WX. Delayed diagnosis and treatment of intestinal tuberculosis in children: a report of 5 cases [J]. Chin J Misdiagn, 2007, 7 (16): 3810-3811. DOI: 10.3969/j.issn.1009-6647.2007.16.112.
 - 3 黄鑫,廖旺娣,朱莹. 回结肠克罗恩病与肠结核鉴别诊断研究进展[J]. 中国实用内科杂志,2013,33(4):318-321. Huang X, Liao WD, Zhu X. Research advances in the differential diagnosis of Crohn's disease and intestinal tuberculosis [J]. Chin J Pract Med, 2013, 33 (4): 318-321.
 - 4 黄焱磊,郑珊,肖现民. 婴幼儿慢性复杂性肛管、直肠炎症9例分析[J]. 临床小儿外科杂志,2016,15(2):175-178, 182. DOI:10.3969/j.issn.1671-6353.2016.02.020.
Huang YL, Zheng S, Xiao XM. Etiologic and clinical analyses of chronic complex anal and rectal inflammation in infants [J]. J Clin Ped Sur, 2016, 15 (2): 175-178, 182. DOI: 10.3969/j.issn.1671-6353.2016.02.020.
 - 5 Park YS, Jun DW, Kim SH, et al. Colonoscopy evaluation after short-term anti-tuberculosis treatment in nonspecific ulcers on the ileocecal area [J]. World J Gastroenterol, 2008, 14(32):5051-5058. DOI:10.3748/wjg.14.5051.
- (收稿日期:2018-03-27)
- 本文引用格式:**白强,李亚东,纳钊,等. 母婴传播致肠结核并肠梗阻一例[J]. 临床小儿外科杂志,2020,19(2):191-192. DOI:10.3969/j.issn.1671-6353.2020.02.021.

Citing this article as: Bai Q, Li YD, Na Z, et al. Maternal-infantile transmission of intestinal tuberculosis with obstruction: one case report [J]. J Clin Ped Sur, 2020, 19(2):191-192. DOI:10.3969/j.issn.1671-6353.2020.02.021.
-
- (上接第188页)
- Fen ZE, Maidiniyeti A, Tang M, et al. The influence of medical humanity education on empathy level of resident doctors and satisfaction rate of patients [J]. Chinese Journal of Social Medicine, 2018, 35 (1): 18-19. DOI: 10.3969/j.issn.1673-5625.2018.01.006.
 - 13 马芳,朱丹. 护理本科生关爱能力调查分析[J]. 护理学杂志,2007,22(3):706-709. DOI:10.3969/j.issn.1001-4152.2007.03.004.
Ma F, Zhu D. Survey on caring ability of baccalaureate nursing students [J]. Journal of Nursing Science, 2007, 22 (3): 706-709. DOI: 10.3969/j.issn.1001-4152.2007.03.004.
 - 14 朱宏锐,曾慧,吕晓凡. 不同学历护生共情能力、一般自我效能感与人格特征的相关性[J]. 中国健康心理学杂志,2016,24(4):590-592,593. DOI:10.13342/j.cnki.cjhp.2016.04.029.
Zhu HR, Zeng H, Lv XF. The related research on general self-efficacy, empathy ability and personality among nursing students of different academic background [J]. China Journal of Health Psychology, 2016, 24 (4): 590-592, 593. DOI: 10.13342/j.cnki.cjhp.2016.04.029.
 - 15 黄时华,温志敏,曾艳芬,等. 大学生心理韧性与社会支持在情绪调节自我效能感与主观幸福感间的中介作用[J]. 中国学校卫生,2016,37(10):1559-1561. DOI:10.16835/j.cnki.1000-9817.2016.10.037.
Huang SH, Wen ZM, Zeng YF, et al. Intermediate roles of psychological resilience and social supports in emotional controls, self-efficacy sensing and subjective happiness sensing [J]. Chinese Journal of School Health, 2016, 37 (10): 1559-1561. DOI: 10.16835/j.cnki.1000-9817.2016.10.037.
 - 16 吴伊静. 护士自我效能感与角色压力及工作倦怠的干预研究[J]. 现代交际,2016,(13):46-47. DOI:10.3969/j.issn.1009-5349.2016.13.022.
Wu YJ. Interventional study of nurse self-efficacy sensing, role stresses and nursing burnout [J]. Modern Society, 2016, (13): 46-47. DOI: 10.3969/j.issn.1009-5349.2016.13.022.
- (收稿日期:2019-06-15)
- 本文引用格式:**郑冰雅,孙静,戴爱国,等. 护理专业学生实习前共情能力现状及其与人格特征、自我效能的相关性分析[J]. 临床小儿外科杂志,2020,19(2):184-188. DOI:10.3969/j.issn.1671-6353.2020.02.019.

Citing this article as: Zheng BY, Sun J, Dai AG, et al. Current status of empathy capacities for nursing students prior to internship and correlation analysis of personality traits and self-efficacies [J]. J Clin Ped Sur, 2020, 19(2):184-188. DOI:10.3969/j.issn.1671-6353.2020.02.019.