

## · 论 著 ·

## 发育性髋脱位联合去旋转截骨术后股骨颈前倾角塑形性的相关因素分析

王 彭 杜智军 吕洪海

**【摘要】 目的** 通过临床和 X 线检查,评估单侧髋脱位联合去旋转截骨术后股骨前倾角的变化,探讨股骨近端横断面上塑形性相关的影响因素,为个体化的手术方案提供参考。**方法** 按 Severin 和 McKay 优和良的标准,回顾性分析 2005 ~ 2008 年作者收治的 58 例单侧髋脱位患儿临床资料,均接受联合股骨上段去旋转截骨;手术年龄 3 ~ 15 岁,平均  $(6.11 \pm 2.99)$  岁,随访时间 3.4 ~ 6.4 年,平均  $(4.74 \pm 0.88)$  年,随访结束时年龄 8.2 ~ 18.9 岁,平均  $(10.8 \pm 2.82)$  岁。术后通过骨盆前后位平片及侧位片,测量股骨颈干角髋臼指数、中心边缘角和股骨头骺板-股骨颈角,并按 Ogata 方法测量股骨近端前倾角。随访结束时测量双髋内外旋活动范围。将非手术侧设为对照组。通过 SPSS16.0 进行统计分析,重复测量方差分析用于术后前倾角的演变趋势;Pearson 相关分析和多元线性回归分析用于股骨前倾角塑形能力相关影响因素;髋关节旋转活动范围分析采用配对样本  $t$  检验,  $P < 0.05$  为差异有统计学意义。**结果** ①髋脱位联合去旋转截骨术后股骨近端在轴位上存在塑形能力,术后前倾角矫正为  $21.3 \pm 2.13^\circ$ ,术后 1 年逐渐改善至  $22.9 \pm 1.23^\circ$ ,随访结束时前倾角为  $24.7 \pm 1.16^\circ$ 。②多种因素影响前倾角的塑形,手术时年龄 ( $\beta = -0.545, P < 0.05$ ) 和术后髋臼指数 ( $\beta = 0.349, P < 0.01$ ) 与前倾角的塑形呈显著相关,术中去旋转截骨度数 ( $\beta = -0.050, P > 0.05$ ) 和术后颈干角 ( $\beta = 0.039, P > 0.05$ ) 与之相关性较弱。股骨颈-骺板角以及中心边缘角与股骨前倾角的塑形无明显相关关系。③随访结束时,双侧髋关节内外旋活动范围无显著差异 ( $P > 0.05$ )。**结论** 髋脱位在行一期联合去旋转截骨术后,股骨近端在轴位上有一定的塑形能力,且与手术年龄和术中去旋转角度有密切关系,这为髋脱位术前个体化设计手术方案提供了重要参考。

**【关键词】** 髋脱位;旋转;股骨;截骨术

**Correlation of remodeling of femoral anteversion at axial plane after combined derotational osteotomy for unilateral developmental dislocation of the hip.** WANG Peng, DU Zhi-jun, LV Hong-hai. Department of pediatric orthopedics, Rich children hospital, Nantong, 226010, China

**【Abstract】 Objective** To explore the related factors of proximal femoral remodeling at axial plane for unilateral developmental dislocation of the hip with combined derotational osteotomy of proximal femur according to the evaluation of clinical tests and radiological examination. **Methods** 58 unilateral developmental dislocation of the hip with combined derotational osteotomy from 2005 ~ 2008 were included in this study. The average age of operation were  $6.11 \pm 2.99$  yr (range: 3 ~ 15 yr) and the average age of final follow-up were  $10.8 \pm 2.82$  yr (range: 8.2 ~ 18.9 yr). The average followed-up time was  $4.74 \pm 0.88$  year (range: 3.4 ~ 6.4 year). These individuals were all assessed with excellent and good according to the McKay and Severin criteria of evaluation and included grade I avascular necrosis by criteria of Kalamachi-MacEwen. Meanwhile, femoral anteversion was checked out by Ogata chart according to standard anterior-posterior X-ray of pelvis and lateral X-ray of operated femur, in addition, neck-shaft angle, acetabular index and center-edge angle being obtained from anterior-posterior roentgenogram of pelvis. At final follow-up, internal and external rotation movement of bothsides were measured clinically. The non-operated side was set up as control group. SPSS 16.0 software was

doi:10.3969/j.issn.1671-6353.2012.03.002

作者单位:江苏省南通瑞慈儿童医院儿外科(江苏省南通市, 226010), E-mail: wangpeng1981-cool@163.com, 该研究为南通市科技局社会发展科学技术计划资助项目(项目号 S2010028)。

ap-plied for further statistical analysis. Repeated measurement variance was used for changes of postoperative femoral anteversion; meanwhile, Pearson correlation and multi linear regression were used for investigation related factors with remodeling of femoral anteversion. Besides that, paired-t test was chosen for analysis of rotational movements of both sides hip joints.  $P < 0.05$  was considered to be significant. **Results** Firstly, it was indicated that femoral anteversion got remodeling activity postoperatively. Average value was increased from  $21.3 \pm 2.13$  at post-operation to  $22.9 \pm 1.23$  one year after procedure and reduced to  $24.7 \pm 1.16$  at final follow-up. The remodeling ability of proximal femur at axial plane was correlated to several factors, which were depicted by a multi linear regression model. In this model, a strong negative correlation between age at operation ( $\beta$  coefficient =  $-0.545$ ;  $P < 0.05$ ) as well as positive correlation with postoperative acetabular index ( $\beta$  coefficient =  $0.349$ ;  $P < 0.01$ ) and remodeling of femoral anteversion was found, meanwhile, a weak correlation was checked out between degrees of derotation ( $\beta$  coefficient =  $-0.050$ ;  $P > 0.05$ ) concomitant of neck-shaft after operation ( $\beta$  coefficient =  $0.039$ ;  $P > 0.05$ ) and the remodeling ability of femoral anteversion. However, no obvious correlation was present between neck-epiphysis angle well as center-edge angle and remodeling of femoral anteversion. At final follow-up, no significant difference was present at the rotational movements of both sides ( $P > 0.05$  for both internal and external rotation respectively). **Conclusion** proximal femur has remodeling ability at axial plane after combined derotational osteotomy for developmental dislocation of the hip, and this remodeling is related to not only derotational degrees as well as neck-shaft angle, but also age at operation and postoperative acetabular index. And therefore, these related factors can provide significant reference when individual pre-operative surgical plan is designed.

【Key words】 Hip Dislocation; Rotation; Femur; Osteotomy

股骨近端在横断面上的畸形是发育性髋脱位的主要病理改变之一,是选择联合去旋转截骨的重要理论基础<sup>[1]</sup>。目前由于缺乏髋脱位术后股骨近端在轴位上改变的评价标准,对于髋脱位术后股骨近端在轴位上的变化了解甚少。有文献证实髋脱位术后股骨近端形态在冠状面上发生塑形<sup>[2,3]</sup>。Ounpuu S 在长期随访过程中发现股骨近端在横断面上亦存在一定塑形能力<sup>[4]</sup>。Suda H 亦发现髋脱位去旋转截骨术后股骨近端前倾角随生长发育逐渐变小直至骨骼发育成熟<sup>[5]</sup>。但少有文献提及相关因素会影响股骨近端在轴位上塑形。另外,由于股骨近端在轴位上的塑形以及去旋转截骨相关并发症,目前对于髋脱位联合去旋转截骨的手术方案仍存在较多争议<sup>[6]</sup>。因此,分析影响股骨近端形态在轴位上塑形的因素,对于髋脱位术前个体化设计联合股骨近端去旋转截骨方案有着重要的意义。

## 材料与方法

### 一、临床资料

2005 ~ 2008 年作者收治单侧髋脱位患儿 58 例,均行 I 期股骨近端去旋转截骨联合股骨内翻短缩截骨和骨盆截骨 (Salter, Pemberton, Dega, Chiari 等)。病例入选标准:临床 McKay 和影像学 Severin 评分优良,以及 I 型股骨头坏死 (Kalamachi-MacEw-

en 标准)患者;排除标准:评分为中和差的病例以及双侧髋脱位病例。手术年龄 3 ~ 15 岁,平均  $(6.11 \pm 2.99)$  岁,术后随访时间 3.4 ~ 6.4 年,平均  $(4.74 \pm 0.88)$  年,随访结束时年龄 8.2 ~ 18.9 岁,平均  $(10.8 \pm 2.82)$  岁。

### 二、评价方法

#### (一) 临床评价

1. 去旋转截骨度数:术中为了测量去旋转截骨度数,分别于股骨近端和远端平行打入 2 枚克氏针,完成去旋转截骨后,测量 2 枚克氏针之间的夹角,即为去旋转截骨度数。

2. 髋关节内外旋活动范围:将患儿置俯卧位,双侧膝关节屈曲  $90^\circ$ ,分别外旋和内旋小腿(分别代表髋关节内旋和外旋)直至患儿有不适感。在检查过程中,需要保持骨盆中立位,然后,从尾端向头端拍照存档(图 1)。

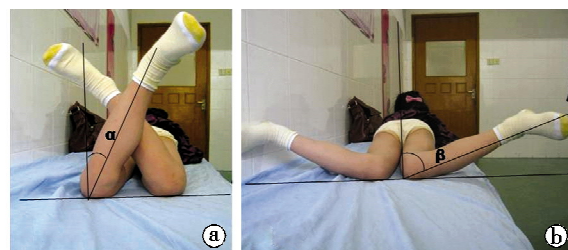

图 1 髋关节内外旋示意图,  $\alpha$  代表外旋角度;  $\beta$  代表内旋角度。

## (二) 影像学评价

1. 股骨近端前倾角(Ogata 法): 骨盆正位相: 根据 Tonnis 标准, 患儿仰卧于拍摄台, 保持安静放松状态, 维持双侧髌前上棘于同一水平, 双腿自然分开, 下肢稍内旋使双侧髌骨指向天花板, 球管中心对准耻骨联合, 摄片; 骨盆侧位相: 将患儿患侧肢体屈膝屈髋 90°, 然后逐渐外展大腿至贴于检查台, 如果出现髋部不适, 可通过旋转骨盆来代偿。分别于正侧位上测量颈干角的补角, 根据 Ogata 图表(图 2) 查询前倾角值。为了了解股骨近端横断面上的塑形能力以及可能影响因素, 分别观察髋臼发育以及股骨近端在冠状面发育对其的影响。

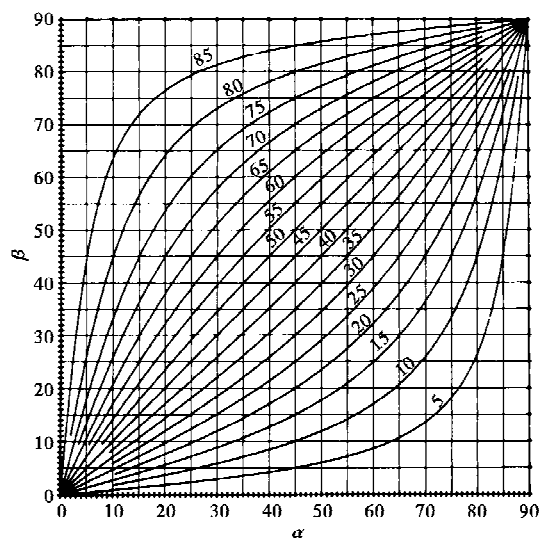


图 2 Ogata 前倾角图表,  $\alpha$  为正位颈干角的补角,  $\beta$  为侧位颈干角的补角。

2. 股骨近端股骨头骺板-股骨颈角、髋臼指数和中心边缘角: 在骨盆正位片上分别测量股骨近端股骨头骺板-股骨颈角、髋臼指数以及中心边缘角(图 3)。

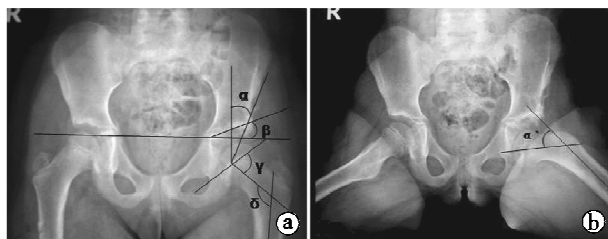


图 3 a 为骨盆正位相; b 为骨盆侧位相;  $\alpha$  为中心边缘角;  $\beta$  为髋臼指数;  $\gamma$  为骺板-颈角;  $\delta$  股骨近端正位片颈干角的补角;  $\delta'$  为股骨近端侧位片上颈干角的补角。

为了减少主观测量的误差, 由两名同事, 按照双盲法则, 对所收集图片的相关数据进行测量, 间隔 1 个月后再次测量。

## 三、统计学分析

所有数据以均数 + 标准差( $\bar{x} \pm s$ )表示。结果通过 SPSS16.0 进行处理。重复测量方差分析用于股骨近端前倾角与时间之间的相关性分析, 多元线性回归分析用于股骨近端前倾角的塑形性与相关因素分析, 手术侧与非手术侧髋关节旋转轴线采用配对  $t$  检验,  $P < 0.05$  为差异有统计学意义。

## 结 果

### 一、髋脱位术后前倾角的变化趋势

术后前倾角变化见表 1。从表 1 可以看出, 髋脱位术后前倾角在短期内出现逐渐增大趋势, 至随访结束时前倾角明显下降, 但明显高于非手术侧, 变化趋势如图 4 所示。

表 1 术后股骨近端前倾角的变化趋势(°)

分组	术前	术后	
		当日	第 1 年
手术侧	59.8 ± 7.73	21.3 ± 2.13	22.9 ± 1.23
非手术侧		26.6 ± 4.31	24.3 ± 2.39
$t$ 值		-0.394	-1.767
$P$ 值		0.001 * *	0.099
术后			
第 2 年	第 3 年	第 4 年	第 5 年
23.6 ± 3.49	25.6 ± 7.21	27.1 ± 3.27	24.7 ± 1.16
24.2 ± 2.38	21.5 ± 1.89	22.6 ± 1.49	20.1 ± 2.41
-0.660	2.125	4.716	6.668
0.520	0.042 *	0.000 * *	0.000 * *

注: \*  $P < 0.05$ , \* \*  $P < 0.01$ 。

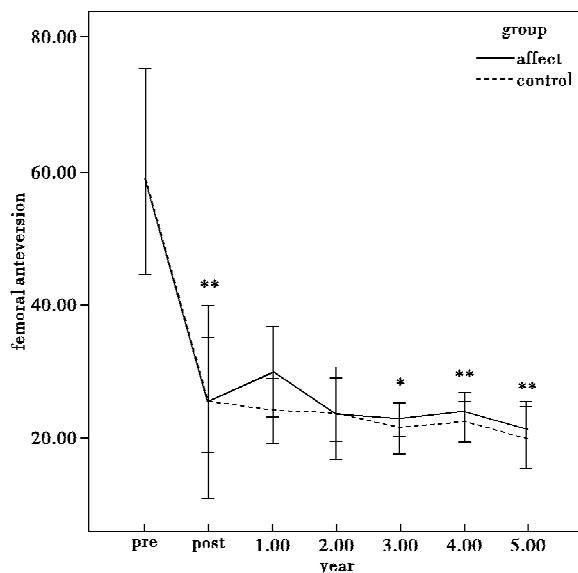


图 4 术后前倾角变化趋势图, \*  $P < 0.05$ , \* \*  $P < 0.01$

### 二、股骨近端前倾角塑形能力相关因素分析

对于影响股骨近端前倾角塑形的相关因素采用

多元线性回归分析,得回归方程为:

$$Y = -0.545 \times AGE - 0.050 \times DA + 0.039 \times$$

$$FNA - 0.015 \times NEA + 0.349 \times AI - 2.507$$

该方程校正  $R^2 = 0.867$ ; 单因素方差分析结果:  $F = 19.505$ ,  $P = 0.000$ ; 各回归系数采用  $t$  检验(表 2): 髋臼指数 ( $P = 0.002$ ) 以及手术年龄 ( $P = 0.013$ ) 对该方程的贡献有显著统计学意义。而去旋转截骨的度数尽管与股骨近端前倾角的塑形有显

著相关关系, ( $r = -0.785$ ,  $P = 0.000$ ), 但整体看来, 其对前倾角的塑形影响并不显著 ( $\beta = -0.050$ ,  $P = 0.545$ ), 股骨颈-髌板角 ( $r = -0.267$ ,  $\beta = -0.015$ ,  $P > 0.05$ ) 以及中心边缘角 ( $r = 0.225$ ,  $\beta = 0.039$ ,  $P > 0.05$ ) 与股骨前倾角的塑形能力无显著统计学意义。另外, 根据塑形性与年龄的散点图(图 5)可以看出, 当年龄超过 8 岁, 前倾角的塑形能力几乎消失。

表 2 股骨近端前倾角塑形相关因素的多元线性回归分析

观察项目	非标准回归系数		标准回归系数	$t$ 值	$P$ 值	共线性统计	
	$\beta$ 值	标准误				容差	膨胀因子
(Constant)	-2.507	8.295		-0.302	0.768		
AGE	-0.545	0.185	-0.489	-2.941	0.013 *	0.282	3.541
DA	-0.050	0.081	-0.126	-0.625	0.545	0.191	5.224
FNA	0.039	0.052	0.095	0.748	0.470	0.485	2.061
NEA	-0.015	0.079	-0.022	-0.183	0.859	0.550	1.819
AI	0.349	0.086	0.553	4.062	0.002 **	0.421	2.374
CE	0.008	0.072	0.013	0.118	0.908	0.624	1.603

注: AGE = 手术年龄; DA = 术中旋转截骨角度; FNA = 颈干角; NEA = 股骨颈-髌板角; AI = 髋臼指数; CE = 中心边缘角; Constant = 常数项。\*  $P < 0.05$ ; \*\*  $P < 0.01$ 。

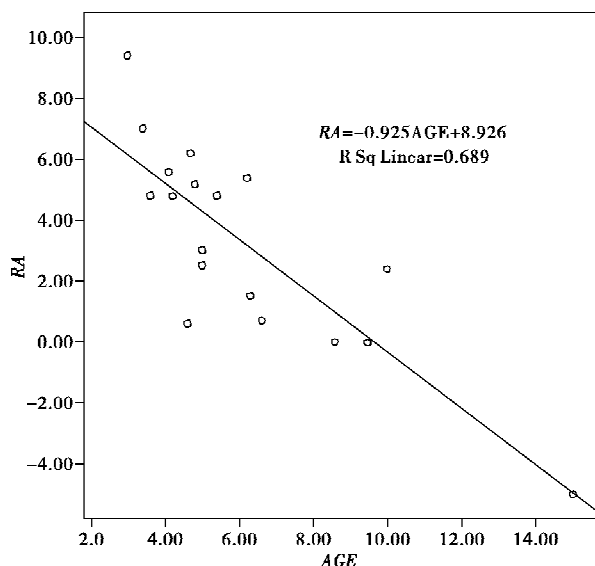


图 5 术后前倾角的塑形性与手术时年龄的关系, RA 表示术后前倾角塑形性,  $R^2 = 0.689$ 。

### 三、髋关节旋转轴线的分析结果

随访结束时对各个患儿的髋关节内外旋转活动检查, 发现术侧与非手术侧的内外旋活动并无显著性差异 ( $P > 0.05$ , 表 3)。

表 3 髋关节内外旋活动范围比较

观察项目	手术侧	非手术侧	$t$ 值	$P$ 值
外旋	29.5 ± 7.04	31.1 ± 6.46	-0.917	0.377
内旋	53.2 ± 3.78	55.4 ± 6.98	-0.946	0.363

## 讨论

本研究通过拍摄骨盆正侧位 X 线片, 测量股骨前倾角大小, 及髋脱位去旋转截骨术后股骨近端横断面上的塑形性, 分析影响塑形性的相关因素, 为治疗髋脱位时选择合适的去旋转截骨方案提供参考。

### 一、Ogata 方法的优缺点

随着影像学技术的发展, CT/MRI 测量股骨前倾角的技术日趋成熟, 测量的精确度逐渐提高<sup>[7]</sup>。传统 X 线检查方法简单, 可重复性强, 且费用低廉, 在一些经济不发达地区的应用仍有一定价值。Ogata K<sup>[8]</sup> 根据股骨近端在正侧位上的颈干角余角绘制出前倾角以及真正颈干角图表, 可以方便地查找出前倾角的测量值, 但要想获得准确的测量结果, 有以下几点非常重要: ①标准的拍摄体位, 体位变化会导致股骨近端在正侧位的投照发生偏斜, 从而导致测量误差增大; ②股骨颈以及股骨干参考轴线的设定, 必须在整个随访过程中保持一致; ③股骨头完整的球形结构对于减少测量误差有显著帮助。

### 二、去旋转截骨的目的及影响因素

由于髋脱位存在多维畸形, 不仅改变了下肢的机械轴线, 影响步态, 而且导致髋膝关节生物力学性质的改变, 并与髋脱位早期骨关节炎密切相关<sup>[9]</sup>。因此联合去旋转截骨用来改变异常的旋转力线, 改

善髋关节的生物力学关系有重要意义<sup>[10]</sup>。

已经证实髋脱位联合截骨术后股骨近端在冠状面上表现出塑形能力,但在横断面上却缺乏相关评价。Suda H<sup>[5]</sup>通过 Ogata 方法随访,发现髋脱位术后早期阶段手术侧的前倾角明显小于非手术侧,而当骨骼发育结束时两侧前倾角无明显差异。同样, Ounpuu S 凭借 CT 测量发现髋脱位在截骨术后前倾角明显小于非手术侧,且长期随访发现髋脱位术后股骨近端亦有明显塑形改变<sup>[4]</sup>。至于有哪些因素影响股骨近端在横断面上的塑形性改变,这些文献并未涉及。

考虑到髋关节的两个有机组成部分之间密切的生物力学关系,本研究不仅分析了术中截骨角度及与年龄的影响,还分别分析了髋臼以及股骨近端发育与塑形之间的相关关系,其中以年龄和髋臼指数的影响最显著。当年龄超过 8 岁,其塑形角度几乎接近于 0 度,所以在较大龄儿童以及青少年儿童术前考虑去旋转截骨时,有必要借助 CT 或 MRI 检查精确测量,避免矫正过多而出现医源性并发症。从正常髋关节的发育过程来看,随着年龄增长,髋臼指数变小,而股骨近端的前倾角亦随之变小。但本文结果显示,髋臼指数与前倾角的塑形能力之间存在正相关关系,中心边缘角与前倾角的塑形能力无明显相关关系,推测与入选标准皆为术后评价优良的患者,其髋臼指数均在正常范围内有关。Gunal T<sup>[11]</sup>随访发现如果术中将前倾角矫正于 0°~20°,其将会一直维持到骨骼发育成熟。另外,骺板-颈角仅能反映股骨近端在冠状面上的生长发育,而股骨头骺板作为立体结构,尽管骺板-颈角与前倾角塑形能力之间未见密切相关关系,但骺板中软骨细胞对应力的反应是否导致前倾角变化仍需进一步探讨。

### 三、对髋关节旋转力线的影响

多项研究证实,髋脱位术后前倾角不仅影响着头臼之间的匹配关系,还影响着髋关节的旋转轴线以及对整个下肢的旋转轴线。Sankar WN<sup>[12]</sup>发现髋脱位联合去旋转截骨术后的下肢旋转轴线以及髋关节的旋转活动范围并无明显变化。Sankar WN<sup>[13]</sup>通过步态分析也发现前倾角改变后并未对下肢的旋转轴线产生影响,主要影响因素在于小腿胫骨的扭转角,这也很好解释了部分患儿双侧前倾角不对称,却能获得良好的行走步态。

本研究通过对单侧发育性髋脱位术后股骨前倾角的塑形演变规律以及相关影响因素进行探讨,对

于发育性髋脱位的手术方案设计有着积极的意义。但本研究仅通过普通 X 线片观察髋关节冠状面上的发育对前倾角的影响,而未能监测矢状面和横断面上髋关节的发育与前倾角塑形之间的关系。鉴于髋关节是一个复杂的空间立体关节,其正常发育需要多个平面达到同心,所以需要借助 CT 等影像学设备进一步完善检查。另外,本研究样本量较少,其中含有几例大龄儿童,在一定程度上会产生偏倚,因此,有必要通过扩大样本量,从而了解不同年龄段相关因素对其塑形性的影响。

### 参考文献

- 1 Tezeren G. One-stage combined surgery with or without pre-operative traction for developmental dislocation of the hip in older children[J]. J Orthop Surg, 2006, 14(3): 259-264.
- 2 Sangavi SM. Femoral remodelling after subtrochanteric osteotomy for developmental dysplasia of the hip[J]. J Bone Joint Surg Br, 1996, 78(6): 917-923.
- 3 Mazur JM. Remodeling of the proximal femur after varus osteotomy in children with cerebral palsy[J]. Dev Med Child Neurol, 2004, 46(6): 412-415.
- 4 Ounpuu S. Long-term effects of femoral derotation osteotomies: an evaluation using three-dimensional gait analysis[J]. J Pediatr Orthop, 2002, 22(2): 139-145.
- 5 Suda HT, Hattori HI. Varus derotation osteotomy for persistent dysplasia in congenital dislocation of the hip: Proximal femoral growth and alignment changes in the leg[J]. J Bone Joint Surg Br, 1995, 77(5): 756-761.
- 6 Svenningsen S. Osteotomy for femoral anteversion. Complications in 95 children[J]. Acta Orthop Scand, 1989, 60(4): 401-405.
- 7 Kim SS, Frick SL, Wenger DR. Anteversion of the acetabulum in developmental dysplasia of the hip: analysis with computed tomography[J]. J Pediatr Orthop, 1999, 19(4): 438-442.
- 8 Ogata K, Goldsands EM. A simple biplanar method of measuring femoral anteversion and neck-shaft angle[J]. J Bone Joint Surg Am, 1979, 61(6A): 846-851.
- 9 Cibulka MT. Determination and significance of femoral neck anteversion[J]. Phys Ther, 2004, 84(6): 550-558.
- 10 Gibson PH, Benson MK. Congenital dislocation of the hip. Review at maturity of 147 hips treated by excision of the limbus and derotation osteotomy[J]. J Bone Joint Surg Br, 1982, 64(2): 169-175.
- 11 Gunal T. Residual axial plane deformities after hip recon-

(下转第 178 页)