

· 病例报告 ·

小儿胰腺实性假乳头状瘤 1 例

王 亮 王忠荣 朱 娟

胰腺实性假乳头状瘤 (solid pseudopapillary tumors of pancreas, SPTP) 是一种非常少见, 且组织来源尚有争议的肿瘤。作者近期收治 1 例, 现报告如下。

患儿, 男, 13 岁, 因腹痛 3 d 伴呕吐入院, 无发热。起病以来, 大小便正常, 无腹部外伤史。体查: 上腹略偏左有一直径约 5 cm 包块, 质硬, 无波动感, 移动度差, 轻压痛。彩超提示上腹部不均质性包块 (不排除胰腺占位)。CT 检查提示胰腺体部有一类圆形低密度肿块影, 直径约 4 cm, 边界较清晰, 肿块边缘见斑点状高密度钙化 (图 1), 考虑为胰腺实性假乳头状瘤。血癌胚抗原 0.72 ng/mL, 糖类抗原 CA199 7.14 U/mL。于入院后第 5 天行手术治疗, 术中见肿瘤位于胰体部, 约 4 cm × 4 cm × 5 cm 大小, 包膜尚完整 (图 2), 予胰体部及肿瘤完整切除, 胰尾部与空肠作 Roux-Y 吻合。术后予营养支持, 患儿病情平稳, 顺利恢复, 未出现胰漏、胆汁漏和肠漏等, 术后 3 个月复查血糖、血脂、血淀粉酶、尿淀粉酶等均正常, 术后病理检查结果为胰体部实性假乳头状瘤伴出血、坏死 (约 6 cm × 4.5 cm × 3 cm 大小), 瘤细胞大小较一致, 弥漫性片状排列见假乳头结构, 出血坏死明显, 间质黏液样变, 局部钙化。免疫标记: a - ACT⁺, a - AP⁺, PR⁺, NSE⁺, Vim⁺, Syn⁺, CEA⁻, CA199⁻。

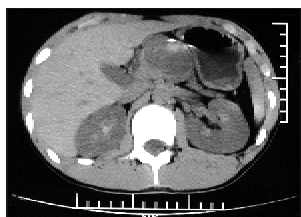

图 1 CT 显示肿瘤位于胰腺体部、有钙化

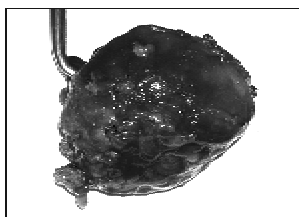


图 2 术中见肿瘤有包膜、边界尚清楚

讨论 SPTP 发病率低, 占所有胰腺肿瘤的 1% 以下, 具

有显著的性别差异性, 多见于年轻女性, 男: 女约为 1:9.6, 平均发病年龄为 30 岁^[1]。该患儿发病年龄 13 岁, 较为少见。SPTP 可发生于胰腺任何部位, 也有发生于腹膜后, 甚至肝脏的报道, 以胰尾、胰头多见。组织来源不清, 可能为: ①导管细胞; ②腺泡细胞; ③内分泌细胞; ④多潜能干细胞起源。因其生长缓慢, 待发现时瘤体通常已较大。瘤体多位于胰腺边缘, 且呈外生性生长, 多无胆管和胰管扩张, 症状有的是由于压迫周围神经及脏器所致, 也有的是并发胰腺炎所致。血液检查对诊断帮助不大, 血清 CEA、CA199 多在正常范围内。B 超及 CT 检查有助于术前诊断。CT 检查多表现为肿瘤内实性和囊性两种成分: 肿瘤包膜完整, 厚度较均匀, 与胰腺分界清晰; 肿瘤体积较大, 形态较规则, 呈圆形或类圆形; 肿瘤以胰腺为中心外生性生长; 增强扫描包膜明显强化; 实性成分增强后有不同程度的强化^[2]。

本病首选治疗方法是手术切除^[3]。术式主要根据肿瘤部位、与周围脏器或组织的关系及术中冰冻病理结果来决定。手术方式包括局部肿瘤切除术、胰十二指肠切除术、胰体尾及脾切除术、胰腺节段切除术和肿瘤扩大切除术等。小儿 SPTP 为交界性恶性潜能的肿瘤, 预后明显好于胰腺癌。多数学者不主张术后化疗及放疗, 即使局部复发, 再次手术远期效果亦较好^[4]。

参考文献

- 1 Papavramidis T, Papavramidis S. Solid pseudopapillary tumors of the pancreas: review of 718 patients reported in English literature[J]. J Am Coll Surg, 2005, 200(6): 965-972.
- 2 王丹, 张在人, 李萍, 等. 小儿胰头实性假乳头状瘤 1 例[J]. 中国肿瘤临床, 2008, 35(16): 933.
- 3 刘星野, 周默巍, 王军, 等. 胰腺实性-假乳头状瘤 1 例报告及文献回顾[J]. 现代肿瘤医学, 2007, 15(10): 1476-1477.
- 3 于嘉智, 庄岩, 曲宏懿, 等. 胰腺实性假乳头状瘤 1 例[J]. 中国现代普通外科进展, 2009, 12(1): 91-92.

doi:10.3969/j.issn.1671-6353.2011.03.033

作者单位: 安徽医科大学附属省立医院儿外科 (安徽省合肥市, 230001), E-mail: wangzr1950@126.com

(上接第 234 页)

参考文献

- 1 王小林. 小儿阑尾炎诊治进展[J]. 中华小儿外科杂志, 2004, 25(2): 185-187.
- 2 张铭琰, 余云. 阑尾脓肿的诊断与治疗[J]. 中国实用外科杂志, 1994, 14(5): 68.
- 3 张金哲. 小儿阑尾炎[M]. 北京: 人民卫生出版社, 1979, 43.
- 4 万健敏, 程光明, 刘光丽, 等. 小儿阑尾周围脓肿的治疗体会[J]. 临床小儿外科杂志, 2003, 2(5): 368-369.
- 5 付小兵, 陈婉儿. 小儿阑尾脓肿临床治疗分析 (附 106 例报告)[J]. 现代医学, 2005, 5(5): 28-29.