

· 病例报告 ·

以胰腺炎为首发病的儿童十二指肠隔膜狭窄 1 例

程鑫 严志龙 胡明

十二指肠隔膜狭窄是指十二指肠隔膜中央或边缘有小孔,孔的大小不一,造成梗阻程度不一,孔大梗阻不全,发病也较晚。现报告 1 例以胰腺炎为首发病的大龄儿童十二指肠隔膜狭窄。

患儿,女,7 岁,生长发育一般,入院前 2 年出现腹痛,伴呕吐胃内容物,经对症治疗后好转;3 个月前再次出现上腹部疼痛,伴频繁呕吐,含胆汁成分,查血淀粉酶 1 267 u/L;B 超检查提示胰腺弥漫性肿大,主胰管扩张,最宽处 6 mm,CT 检查提示胰腺肿大,诊断为急性胰腺炎。胃镜检查见十二指肠降部狭窄,行内镜下逆行胆道造影(ERCP)提示主胰管起始段狭窄,予扩张后放置鼻胰管引流,患儿腹痛缓解,仍间或呕吐,上腹部不适,行胃肠道造影(GI)提示十二指肠梗阻,并于十二指肠第二段见一杯口状透亮区。体查:一般情况可,神志清楚,精神欠佳,生命体征正常,皮肤巩膜无黄染,浅表淋巴结未触及肿大,心肺无特殊,腹平软,无压痛及反跳痛。肝脾肋下未触及,移动性浊音阴性,肠鸣音 4 次/min,双下肢无水肿。GI 检查显示:造影剂至十二指肠第二段通过障碍,并向远端形成一光滑圆形膨大的末端,且近侧出现逆蠕动,约 2 min 后见较多造影剂快速通过该处流向远端肠管,球面后形成杯口状缺损影,所形成的杯口状影像与外院 X 线片中的杯口状影像无差别(图 1)。完善术前检查后,予手术探查,术中扪及十二指肠降段内有膜样物,纵形切开十二指肠前壁,见十二指肠降段膜样物,膜中有一裂隙,约 1.5 cm,十二指肠乳头位于隔膜上方,乳头内可见引流管置入,沿隔膜边缘切除隔膜,并连续缝合黏膜,拔除胰引流管,冲洗肠腔后,缝合十二指肠前壁,放置引流管、关腹(图 2~4)。患儿术后恢复良好,术后 2 周出院,术后 1 个月、3 个月随访,一般情况好,血尿淀粉酶、胰腺 B 超检查均正常。

讨论 十二指肠隔膜闭锁是十二指肠闭锁最常见的一种类型,大龄儿童罕见。隔膜由黏膜和黏膜下层形成,无肌层缺损。产前检查可有羊水过多,胎儿腹部超声检查可见双泡征。主要表现为隔膜造成上消化道梗阻,导致反复胆汁性呕吐,腹部平片检查可以看到腹部“双泡征”,上消化道造影可在梗阻水平看到光滑、圆形末端。治疗上采用隔膜切除、

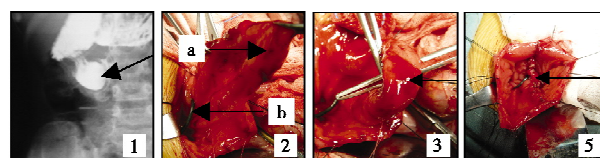


图 1 术前 X 线片,术前造影见到的风袋;图 2 a,术中见到的风袋结;b,术前留置的胰管引流;图 3 术中镊子穿过隔膜裂隙;图 4 切除隔膜后缝合黏膜,可见隔膜根部与十二指肠乳头的关系

十二指肠与十二指肠或空肠吻合,避免损伤十二指肠乳头即可。本例患儿隔膜裂隙较大,约 1.5 cm,食物通过较好,分析患儿之所以以胰腺炎为首发病,是因为“风袋隔膜”长期牵拉,导致十二指肠乳头移位,Vater 壶腹不通畅,胰管内压增高,胆汁、胰液反流所致,属继发胰腺炎。隔膜切除后,术中即拔出胰引流管,术后未出现与胰腺炎相关的腹部症状,手术的处理和愈后证实了这一观点,患儿出院时已恢复正常饮食而无不适。

作者体会:①在儿童胰腺炎中,除外伤性胰腺炎外,合并胰、胆管畸形的比例较高,在非急性胰腺炎时,ERCP 是证实胰、胆管畸形的主要方式。本例患儿在行 ERCP 检查时发现主胰管扩张及十二指肠降段异常,对疾病的判断起了重要的引导作用,ERCP 检查对不明原因的胰腺炎有重要的诊断价值。②临床医生术前亲临造影,可发现造影剂快速通过梗阻部位及形成充盈缺损,使术前对疾病的分析更为明晰,临床上遇到一些特殊病例需做动态检查时,医生需要亲临观察,甚至亲自操作,这对疾病的诊断分析会有更大的益处。③术前放置胰管引流,使术中操作顺利,对引流管做标记,避免了十二指肠乳头的损伤。建议凡是可能损伤到十二指肠乳头的手术,特别是合并胰胆道异常,应尽可能通过 ERCP 术前放置引流管标记十二指肠乳头。

参考文献

- 1 Grosfeld O'Neil, Fonkalsrud Coran. Pediatric Surgery(小儿外科学)[M]. 第 6 版,吴晔明主译. 北京大学医学出版社,2009,1286-1293.
- 2 施斌仁. 新生儿外科学[M]. 第 1 版,上海:上海科学普及出版社,2002,520-520.

doi:10.3969/j.issn.1671-6353.2011.02.035

作者单位:1,雅安职业技术学院附属医院外科(四川省雅安市,625600);2,上海儿童医学中心外科(上海市,200127),通讯作者:严志龙,E-mail:yzl2000@hotmail.com

(上接第 153 页)

- 2 马洪,李旭良,魏光辉,等. 经阴茎腹侧阴茎组织环形松解、白膜固定包皮整形术治疗小儿埋藏阴茎[J]. 中华男科学杂志,2008,14:251-254.
- 3 黄澄如. 实用小儿泌尿外科学[M]. 北京:人民卫生出版社,2006.362.

- 4 李波涌,王欢,张国富,等. 改良 Devine 术治疗隐匿阴茎 150 例[J]. 临床小儿外科杂志,2009,8(1):51-52.