·综述·

儿童脑瘫性髋关节疾病的发病机制与临床评价

全文二维码　开放科学码

李　宇[1]　康列和[1]　朱光辉[2]　综述　赫荣国[1]　审校

【摘要】 髋关节不稳定、髋关节半脱位和髋关节完全脱位，是脑性瘫痪儿童最多见的肢体畸形之一，其发病率高达 35%。本文以系统复习新近的相关文献为基础，着重描述脑性瘫痪儿童股骨近端和髋臼发育异常的发生机制、自然病史演变过程以及引发髋关节移位的危险因素，详尽介绍髋关节移位的 X 线测量方法及诊断标准，目的是为矫形外科医师提供最新的理论知识和实用的评价技术。

【关键词】 脑性瘫痪/并发症；髋关节/病理学；髋关节/病理生理学；症状评估；诊断

【中图分类号】 R681.8　R726.847.5

Pathogenesis and clinical evaluations of hip disease in children with cerebral palsy. *Li Yu*[1], *Kang Liehe*[1], *Zhu Guanghui*[2], *He Rongguo*[1]. 1. Department of Orthopeadics, First Hospital of Loudi, Loudi 417000, China. 2. Hunan Children's Hospital. Corresponding author: Zhu Guanghui, Email: zgh5650@163.com.

【Abstract】 Hip displacement is one of most common deformities in children with cerebral palsy (CP), with an incidence rate of approximately 35%. This review described the pathophysiology, natural history of development hip dysplasia, and risk factors of hip subluxation and dislocation in children with CP through recent literature reviews. Meanwhile, radiographic measurement and diagnosis standard of hip displacement were also elaborated to provide latest theories and practical evaluation techniques of hip displacement for orthopedist.

【Key words】 Cerebral Palsy/CO; Hip Joint/PA; Hip Joint/PP; Symptom Assessment; Diagnosis

脑性瘫痪（简称脑瘫）是儿童最常见的神经肌肉性疾病，新生儿发病率为 1.5/1 000 ~ 2.5/1 000[1]。有流行病学资料表明，髋关节疾病在脑瘫患者中的总发病率为 35%，仅低于脑瘫引发的足部跖屈畸形[2]。脑瘫引发的髋关节异常包括内收肌挛缩、股骨近端发育异常和髋臼发育不良，进而导致髋关节半脱位和脱位，通常定义为脑瘫性髋关节疾病。该病在幼儿时期以髋关节内收畸形或屈曲-内收畸形为特征。随着年龄的增长，髋关节内收肌或屈肌群持续性挛缩，导致髋关节周围肌力失去平衡，某些病例终将发生髋关节半脱位和脱位[2,3]。

深入理解儿童脑瘫性髋关节疾病的发病机制与临床评价方法，对于恰当选择矫形外科治疗方法、提高髋关节外科治疗水平、改善患者远期治疗结果及预后具有重要的临床意义。本文以文献资料为基础，阐述儿童脑瘫性髋关节疾病的发病机制、自然病史以及系统评价方法，为相关专业的临床医师提供最新的理论知识和实用的评价技术。

一、发病机制与自然病史

儿童脑瘫引发髋关节疾病的机制至今尚未完全阐明。1 岁 6 个月以前的脑瘫儿童，髋关节发育并无异常，2 岁以后逐渐出现髋关节内收肌痉挛或内收肌合并髋关节屈肌挛缩，继而产生髋关节半脱位、甚至完全脱位[4,5]。

多数学者推测内收肌痉挛或挛缩是导致髋外翻发生的主要机制，因为内收肌痉挛引发臀中肌和臀小肌肌力减弱，大粗隆失去臀中肌、臀小肌的牵伸作用而生长缓慢，外展肌作用方向更为垂直，股骨近端生长板也停留在水平状态，而并非向股骨近端内侧倾斜，因而导致股骨颈-股骨干角（简称颈干角）持续增大。Spiegel[6] 认为脑部损害产生肌肉牵张反射亢进，引发髋关节内收肌和屈肌持续痉挛，而伸肌和外展肌力却相对减弱，二者叠加作用，致

DOI:10.12260/lcxewkzz.2021.10.016

基金项目：1. 2020 年湖南儿科医联体项目基金“青少年痉挛型脑瘫肢体畸形的普查和治疗研究”；2. 2021 年湖南省卫生健康委资助性课题“脑瘫足肌腱转位后足底生物力学评价”（编号：202104071292）

作者单位：1. 娄底市第一人民医院骨科（湖南省娄底市，417000）；2. 湖南省儿童医院骨科（湖南省长沙市，410007）

通信作者：朱光辉，Email：zgh5650@163.com

使股骨近端和髋臼生长迟缓,抑或对股骨近端和髋臼的正常生长产生阻滞作用,特别是抑制股骨近端生长板外侧的生长,导致颈干角和股骨颈前倾角(简称前倾角)持续增大。正常新生儿股骨颈前倾角约 40°,随着年龄的增加而逐年减小,成年后平均约 15°。然而,脑瘫儿童股骨颈前倾角水平却停留在胎儿时期,尤其是不具备正常站立和行走功能的年幼患者,其股骨近端将失去生理性塑形作用,颈干角、前倾角和髋臼指数还可能出现进行性增加[2]。Shefelbine 和 Carter[7] 通过有限元分析模型,预测正常负重行走儿童的前倾角每 6 个月减少 2°,而脑瘫患者每 6 个月增加 1°。目前普遍认为,髋关节持续性内收肌及屈肌、内侧腘绳肌痉挛或挛缩,可致位于股骨头中央的髋关节旋转中心逐渐转移至小粗隆水平,相继产生股骨头向外侧及上方移位、髋臼发育不良以及髋关节半脱位和完全脱位[8,9]。

脑瘫儿童髋关节发育的自然病史研究表明,儿童脑瘫性髋关节疾病总发病率约为 35%,其中髋关节半脱位为 25%~60%,髋关节脱位为 10%~15%[2]。儿童年龄、解剖学类型及粗大运动功能分级(gross motor function classification system,GMFCS)与髋关节发育有较强的相关性(表 1)[10,11]。不具备行走功能(GMFCS 分级为Ⅳ级和Ⅴ级)的患者髋关节半脱位和脱位发生率可达 60%,而具有独立行走功能的患者髋关节半脱位和脱位发生率 <5%;四肢型患者髋关节半脱位和脱位的发生率是双侧下肢型的 4 倍,约 1/3 的髋关节半脱位将发展成为完全脱位,特别是股骨头向外侧移位(migration percentage,MP)>50% 者,通常不能自然复位。多数病例在 5 岁左右出现半脱位,而脱位多发生于 7 岁左右,因此某些学者将 4~12 岁视为髋关节移位的高危年龄[12,13]。

Terjesen[14] 开展了一项 335 例脑瘫儿童髋关节发育的自然病史研究,其中痉挛型 285 例(85%);按发病部位分:单侧上下肢型 127 例(45%),双侧下肢型 89 例(31%),四肢型 69 例(24%);GMFCS Ⅰ~Ⅲ级占 66%,Ⅳ级和Ⅴ级占 34%。应用骨盆正位 X 线片测量 MP、髋臼指数和骨盆倾斜度,根据初始与最后随访时的 MP 参数,计算每年股骨头向外侧移位的百分比。经过平均 2 年 9 个月的随访观察,最后一次随访时患者年龄 5 岁 5 个月。初次 X 线检查时年龄 3 岁者 335 例,其中 89 例(26%)MP >33%、髋关节半脱位和脱位者分别占 22% 和 4%。髋关节半脱位者平均年龄 3 岁 7 个月,完全脱位者平均年龄 4 岁 5 个月。该作者发现,患者髋关节发育与 GMFCS 分级、脑瘫类型有高度相关性,即 GMFCS Ⅰ~Ⅴ级者髋关节半脱位的发生率分别为 1%、8%、38.6%、42% 和 55%,其中只有Ⅳ级和Ⅴ级者发生髋关节脱位(Ⅳ级占 3%、Ⅴ级占 17%)。单侧上下肢型、双侧下肢型和四肢型脑瘫患者,髋关节半脱位发生率分别为 3%、32% 和 64%;该作者指出,脑瘫性髋关节异常呈现进行性加重的趋势,且与 GMFCS 分级有着密切的关联。GMFCS Ⅰ级至Ⅴ级者,每年增加 MP 分别为 0.2%、1.2%、1.3%、3.9% 和 9.5%。随着年龄增加,其 MP 有所下降,2 岁 6 个月时 MP 每年增加 5%,而年龄超过 2 岁 6 个月者 MP 每年增加 2.6%。

二. 临床评价与影像学评价

(一)临床评价

临床评价通常分为整体评价和髋关节检查。整体评价以解剖学分类和 GMFCS 分级为重点,首先确定脑瘫类型,如单侧上下肢型、双侧下肢型或四肢型;继之观察患者站立和行走状态,判定 GMFCS 分级(表 1)[10],并以此分析发生髋关节半脱位或脱位的危险性;站立和行走状态与髋关节半脱位及脱位具有较强的相关性,GMFCS 分级为Ⅰ级和Ⅱ级者,髋关节脱位的发生率 <1%,而Ⅳ和Ⅴ级者髋关节脱位的发生率分别为 69% 和 89%[10,11]。

表 1 粗大运动功能分级(GMFCS 分级)

Table 1 Gross motor function classification (GMFCS)

分级	临床特征
Ⅰ级	行走功能没有明显异常
Ⅱ级	行走功能受到某种限制,可能需要辅助性行走器具
Ⅲ级	需借助手控助行器行走
Ⅳ级	自我移动受到严重限制,依赖手控或电动轮椅,才能参加学校、社区等的户外活动
Ⅴ级	依赖他人推动轮椅进行移动

髋关节检查的重点是测定髋关节外展与内收、屈曲与伸展活动范围。因为脑瘫性髋关节异常临床上以髋关节内收挛缩、内收-屈曲挛缩以及髋关节脱位最为常见。首先,当具有独立行走能力的儿童出现足趾朝向中线步态,或者足部行进角为负值时,提示存在下肢旋转轴线异常,可能是股骨颈前倾角增大或者胫骨内向扭转畸形所致,应检查髋关节内旋与外旋活动范围。其次,需要关注骨盆是否向一侧倾斜,因为脊柱侧凸、单侧髋关节内收肌挛缩或单侧髋关节脱位都是发生骨盆倾斜的常见原

因。一侧髋关节严重内收、挛缩或脱位，不仅使骨盆向患侧严重倾斜，还将导致对侧髋关节外展及外旋畸形，通常称为髋关节吹风样畸形（windblown hip）[10,12]。最后，应进行 2 个特殊临床试验：①Thomas 试验：是确定髋关节屈曲挛缩的可靠方法。将患者置于仰卧位，先将对侧关节屈曲 >130°，检查侧髋关节徐缓被动伸展，测量大腿外侧中轴线与水平面之间夹角，依此判断髋关节屈曲挛缩的程度[9,11]；②Duncan-Ely 试验：是确定髋关节屈曲挛缩是否合并股直肌挛缩的方法。将患者置于俯卧位，检查者用一只手将双侧膝关节置于最大屈曲位，另一只手从臀部施加纵向压力，以尽可能将髋关节伸展。如果出现骨盆升高，则判定为阳性，提示股直肌挛缩[13]。

（二）影像学评价

影像学评价脑瘫性髋关节疾病的途径包括应用 X 线片测量髋关节相关参数，应用二维 CT 或三维 CT 重建测量股骨颈前倾角。X 线片测量需要摄取标准的骨盆正位 X 线片，常规测量 MP、髋臼指数（acetabular index，AI）、颈干角和骨盆倾斜度等参数，因为上述参数既是诊断髋关节发育不良、半脱位和完全脱位的标准，也是选择手术方法的重要依据[2,9]。

1. MP：MP 是测量股骨头向外侧移位的标准参数。Reimers 于 1980 年首次描述通过骨盆正位 X 线片测定股骨头外移的程度，也称为 Reimer 指数（Reimer Index）[1,11]。测量方法见图 1。目前普遍将 MP <30% 判定为正常，30%~33% 判定为髋关节危险征，33%~89% 判定为半脱位，≥90% 判定为脱位[2,10,12]。

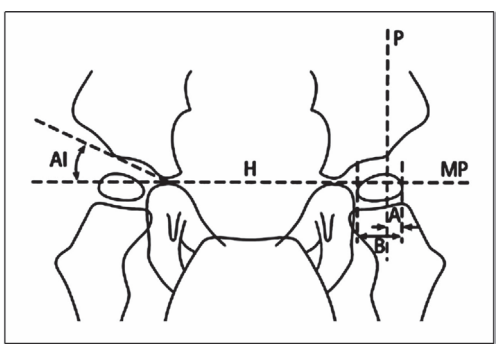

图 1　骨盆正位 X 线片测量 MP 和 AI 示意图　**注**　H 线是连接两侧 Y 形软骨的水平线，分别为股骨头内侧缘、髋臼外侧缘（P 线）和股骨头外侧缘，标定与 H 线相互垂直的 3 个线段。内侧与外侧线段宽度（mm）代表股骨头宽度（B），P 线与外侧线段宽度（mm）代表股骨头未被髋臼覆盖的宽度（A）。MP = A/B × 100

Fig. 1　Schematic diagram of MP and AI measurement on pelvic orthographic film

2. AI：AI 是确定髋臼发育不良的常用 X 线参数。H 线在髋臼内侧缘与髋臼外上形成的夹角定义为髋臼指数（图 1）。正常成人和年龄≤5 岁的正常儿童髋臼指数分别为 20° 和 25°[6]。Hagglund[11] 在实施大样本筛查研究时发现，对于年龄 >4 岁者，AI >30° 是预测髋关节不稳定的可靠指标。Terjesen14 研究发现，AI >27° 与 MP 具有显著相关性，因为当髋臼指数 >27° 时，有 86% 的病例 MP >40°。

3. 颈干角和前倾角：颈干角和前倾角增大，是股骨近端发育异常的基本特征，也是导致髋关节半脱位和脱位的重要因素之一。在骨盆正位 X 线片上测量颈干角，是评价股骨近端几何形态正常与否的可靠方法。正常儿童颈干角 <140°，随年龄增加而逐渐减小[2,8,10,16]。脑瘫儿童颈干角通常持续增大，并与 GMFCS 分级具有较强的相关性。Robin[8] 测量 292 例脑瘫儿童颈干角，平均年龄 9.3 岁。结果显示，颈干角与 GMFCS 分级具有明显的相关性，GMFCS 分级为 Ⅰ 级和 Ⅱ 级者，颈干角接近正常儿童参照值，而 GMFCS 分级为 Ⅲ ~ Ⅴ 级，颈干角分别为 148.8°、155° 和 163°。

Lee[15] 在骨盆正位 X 线片测量 384 例平均年龄 9.1 岁的脑瘫儿童的颈干角、头干角（股骨近端生长板平行线与股骨近端中轴线所形成的夹角）、MP 以及股骨头形态 4 个参数。经统计学检验，颈干角、头干角与 MP、GMFCS 分级具有显著差异。Hermanson[17] 纵向监测 145 例儿童脑瘫性髋关节发育，动态观察头干角和 MP 的变化，提出头干角增大是髋关节移位的危险因素。Van der List 在临床观察研究中，发现头干角与临床相关的阈值为 165°，即患者 2 岁时头干角 <165° 的情况下，无论属于哪个 GMFCS 分级，在 6 岁之后发生髋关节移位的可能性均显著下降[18]。

股骨颈前倾角增大是股骨近端发育异常的特征之一[6]。正常儿童出生时前倾角为 30°~40°，随着年龄增加而逐年减小，16 岁时降低至 15° 左右。脑瘫儿童前倾角并未随着年龄增加而减小，仍然保持新生儿期的水平，甚至还有轻度增高[18]。一般认为，髋关节屈肌和内旋肌痉挛、内收肌及内侧腘绳肌挛缩以及外展肌减弱，都是妨碍前倾角减小的相关因素。

目前普遍将二维 CT 扫描或三维 CT 重建作为测量前倾角的标准方法。Gose[19] 应用三维 CT 重建技术测量 154 例脑瘫儿童颈干角、前倾角和 MP，旨在定量评价脑瘫儿童股骨近端形态学改变。结果

显示，该组患者颈干角、前倾角和 MP 的平均值分为 149.1°、43.7°和 22.6%。经统计学分析发现，颈干角与 MP 之间相关性有统计学意义，前倾角与 MP 之间无相关性，颈干角与前倾角之间也无相关性，但是前倾角、颈干角与 GMFCSⅣ级和Ⅴ级具有相关性[18]。

（三）墨尔本脑瘫性髋关节分类方法

Robin 等墨尔本的骨科专家认为，在骨盆正位 X 线片中，沈通氏线连续状态、股骨头形态、髋臼形态和骨盆倾斜度可作为髋关节特征性 X 线参数，结合 Reimers 移位百分比，将脑瘫性髋关节疾病分为Ⅰ～Ⅵ级[20]。该分类系统又被称为墨尔本脑瘫性髋关节分类（Melbourne Cerebral Palsy Hip Classification System），见表 2。该评分系统适用于判断青春期儿童（14～18 岁）髋关节疾病的严重程度，兼顾定性与定量描述髋臼、股骨头形态异常的严重程度，并可清楚界定其与 MP 的关联。Shrader[21] 经过统计学分析，证明该分类系统具有极高的组内相关系数（IIC＝0.853），有助于指导制定矫形外科治疗方案，也是对治疗结果进行比较和交流的可靠工具。

表 2 墨尔本脑瘫性髋关节疾病的分级系统

Table 2 Melbourne Cerebral Palsy Hip Classification System

图示	分级	X 线特征
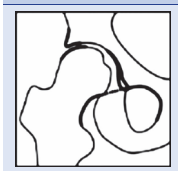	Ⅰ级	髋关节正常，MP＜10% 1. Shenton 线连续 2. 股骨头仍为球形状态 3. 髋臼发育正常 4. 骨盆倾斜＜10°
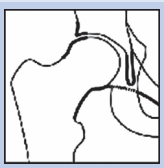	Ⅱ级	髋关节接近正常，10%＜MP≤15% 1. Shenton 线连续 2. 股骨头近似球形 3. 髋臼近似正常 4. 骨盆倾斜＜10°
	Ⅲ级	髋关节发育不良，15%＜MP≤30% 1. Shenton 线中断≤5 mm 2. 股骨头轻度扁平样改变 3. 髋臼轻度发育不良，髋臼外侧缘圆钝和泪滴增宽 4. 骨盆倾斜＜10°
	Ⅳ级	髋关节半脱位，30%＜MP＜90% 1. Shenton 线中断＞5mm 2. 股骨头外侧严重变形 3. 髋臼外侧三角形缺损 4. 骨盆倾斜≤25°
	Ⅴ级	髋关节脱位，MP≥100% 1. Shenton 线完全中断 2. 股骨头外侧 1/2 软骨和软骨下方松质骨消失 3. 髋臼出现较宽的三角形缺损 4. 骨盆倾斜＜25°≤45°
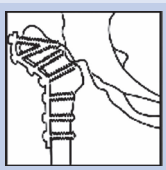	Ⅵ级	已经采取补救性手术 1. 股骨近端外翻截骨 2. 髋关节固定 3. 股骨头切除成形 4. 髋关节置换

总之，深入理解脑瘫儿童髋关节发育自然病史，熟知 GMFCS 分级、墨尔本脑瘫性髋关节疾病的分类标准，掌握脑瘫性髋关节的评价和测量方法，既是选择矫形外科治疗的前提条件，也是预测治疗结果的可靠基础。

参 考 文 献

1 Oskoui M, Coutinho F, Dykeman J, et al. An update on the prevalence of cerebral palsy: a systematic review and meta-analysis[J]. Dev Med Child Neurol, 2013, 55(6): 509-519. DOI: 10.1111/dmcn.12080.

2 Lins LAB, Watkins CJ, Shore BJ. Natural history of spastic hip disease[J]. J Pediatr Orthop, 2019, 39(6): 33-37. DOI: 10.1097/BPO.0000000000001347.

3 洪柳，梅海波. 儿童脑瘫性扁平外翻足的外科治疗进展[J]. 临床小儿外科杂志，2016，15(6)：607-609. DOI：103969/jissn1671-6353201606022.
Hong L, Mei HB. Progress in surgical treatment of cerebral palsy flat valgus in children[J]. J Clin Ped Sur, 2016, 15(6): 607-609. DOI: 103969/ jissn1671-6353201606022.

4 刘建军，汝洁玉，张雁，等. 痉挛型脑瘫患者髋关节半脱位的相关因素分析[J]. 中国康复，2020，35(4)：191-193. DOI：10.3870/zgkf.2020.04.006.
Liu JJ, Ru JY, Zhang Y, et al. Analysis of relevant factors of hip subluxation in children with spastic cerebral palsy[J]. Chin Jour of Rehab, 2020, 35(4): 191-193. DOI: 10.3870/zgkf.2020.04.006.

5 Shrader MW, Wimberly L, Thompson R. Hip surveillance in children with cerebral palsy[J]. J Am Acad Orthop Surg, 2019, 27(20): 760-768. DOI: 10.5435/JAAOS-D-18-00184.

6 Spiegel DA, Flynn JM. Evaluation and treatment of hip dysplasia in cerebral palsy[J]. Orthop Clin N Am, 2006, 37(2): 185-196. DOI: 10.1016/j.ocl.2005.11.001.

7 Shefelbine SJ, Carter DR. Mechanobiological predictions of femoral anteversion in cerebral palsy[J]. Ann Biomed Eng, 2004, 32(2): 297-305. DOI: 10.1023/b:abme.0000012750.73170.ba.

8 Robin J, Graham HK, Selber P, et al. Proximal femoral geometry in cerebral palsy: a population-based cross-sectional study[J]. J Bone Joint Surg Br, 2008, 90(10): 1372-1379. DOI: 10.1302/0301-620X.90B10.20733.

9 Parrott J, Boyd RN, Dobson F, et al. Hip displacement in spastic cerebral palsy: repeatability of radiologic measurement[J]. J Pediatr Orthop, 2002, 22(5): 660-667.

10 Pruszczynski B, Sees J, Miller F. Risk factors for hip displacement in children with cerebral palsy: systematic review [J]. J Pediatr Orthop, 2016, 36(8): 829-833. DOI: 10.1097/BPO.0000000000000577.

11 Hagglund G, Andersson S, Duppe H, et al. Prevention of dislocation of the hip in children with cerebral palsy: the first ten years of a population based prevention programme [J]. J Bone Joint Surg Br, 2005, 87(1): 95-101.

12 Huser A, Mo M, Hosseinzadeh P. Hip Surveillance in children with cerebral palsy[J]. Orthop Clin N Am, 2018, 49(2): 181-190. DOI: 10.1016/j.ocl.2017.11.006.

13 Heimkesa B, Martignonia K, Utzschneidera S, et al. Soft tissue release of the spastic hip by psoas-rectus transfer and adductor tenotomy for long-term functional improvement and prevention of hip dislocation[J]. J Pediatr Orthop B, 2011, 20(4): 212-221. DOI: 10.1097/BPB.0b013e328344c529.

14 Terjesen T. The natural history of hip development in cerebral palsy[J]. Dev Med Child Neurol, 2012, 54(10): 951-957. DOI: 10.1111/j.1469-8749.2012.04385.

15 Lee KM, Kang JY, Chung CY, et al. Clinical relevance of valgus deformity of proximal femur in cerebral palsy[J]. J Pediatr Orthop, 2010, 30(7): 720-725. DOI: 10.1097/BPO.0b013e3181edba2a.

16 Damaceno FL, Santili C, Longui CA. Normal reference values of Southwick's anteroposterior angle in prepubertal and pubertal normal adolescents[J]. J Pediatr Orthop B, 2007, 16(6): 389-392. DOI: 10.1097/BPB.0b013e3282e8bd1e.

17 Hermanson M, Hägglund G, Riad J, et al. Head-shaft angle is a risk factor for hip displacement in children with cerebral palsy[J]. Acta Orthop, 2015, 86(2): 229-232. DOI: 10.3109/17453674.2014.991628.

18 Van der List JP, Witbreuk MM, Buizer AI, et al. The prognostic value of the head-shaft angle on hip displacement in children with cerebral palsy[J]. J Child Orthop, 2015, 9(2): 129-135. DOI: 10.1007/s11832-015-0654-z.

19 Gose S, Sakai T, Shibata T, et al. Morphometric analysis of the femur in cerebral palsy: 3-dimensional CT study[J]. J Pediatr Orthop, 2010, 30(6): 568-574. DOI: 10.1097/BPO.0b013e3181e4f38d.

20 Robin J, Graham HK, Baker R, et al. A classification system for hip disease in cerebral palsy[J]. Dev Med Child Neurol, 2009, 51(3): 183-192. DOI: 10.1111/j.1469-8749.2008.03129.

21 Shrader MW, Koenig AL, Falk M, et al. An independent assessment of reliability of the Melbourne Cerebral Palsy Hip Classification System[J]. J Child Orthop, 2017, 11(5): 334-338. DOI: 10.1302/1863-2548.11.170077.

(收稿日期:2020-04-20)

本文引用格式:李宇,康列和,朱光辉,等. 儿童脑瘫性髋关节疾病的发病机制与临床评价[J]. 临床小儿外科杂志, 2021, 20(10): 980-984. DOI: 10.12260/lcxewkzz.2021.10.016.

Citing this article as: Li Y, Kang LH, Zhu GH, et al. Pathogenesis and clinical evaluations of hip disease in children with cerebral palsy[J]. J Clin Ped Sur, 2021, 20(10): 980-984. DOI: 10.12260/lcxewkzz.2021.10.016.

临床试验注册要求

所有在人体中和采用取自人体的标本进行的研究,包括各种干预措施的疗效和安全性的有对照或无对照试验(如随机对照试验、病例对照研究、队列研究及非对照研究)、预后研究、病因学研究和包括各种诊断技术、试剂、设备的诊断性试验,均需注册并公告。临床试验注册号:需双语著录,排印在中英文基金项目下面。以"临床试验注册"为标题(字体、字号与摘要的其他小标题相同),写出注册机构名称和注册号,该注册号应是从国际卫生组织认证的一级临床试验注册中心获得的全球唯一的注册号。前瞻性临床试验研究的论著摘要应含有随机对照试验报告统一规范(缩写为 CONSORT)声明(http://www.consort-statement.org/home)列出的基本要素。