

·论著·

干燥性闭塞性龟头炎儿童时期发病特点分析

赵冬艳 唐达星 徐珊 吴德华 黄勇 陶畅
陈光杰 王晓豪 高磊 沈一丁 王恒友 徐哲明
茹伟 田红娟 赵一俊 诸林峰 王展 舒强

【摘要】 目的 分析儿童包皮手术中干燥性闭塞性龟头炎(Balanitis xerotica obliterans, BXO)的发病情况。**方法** 收集自2017年2月至2017年6月期间在本院行包皮手术(瘢痕包茎、包茎、包皮过长、隐匿性阴茎)且包皮送病理检查的患儿临床资料,主要包括年龄、临床诊断、病理诊断。**结果** 本研究中BXO的年龄分布集中在4~8岁。在221例送病理检查的患儿中,有35例显示包皮BXO变,其中60%来自于临床诊断瘢痕包茎的患儿;瘢痕包茎BXO的阳性率为61.8%(21/34),远高于临床诊断为包茎(11.1%; 8/72)、隐匿性阴茎(6%; 5/83)及包皮过长者(5.9%; 1/17)。**结论** 瘢痕包茎患儿BXO阳性率较高,该疾病患儿的包皮建议常规送病理检查,明确诊断,有利于后期指导治疗。

【关键词】 干燥性闭塞性龟头炎; 瘢痕; 发病率; 儿童

The incidence of balanitis xerotica obliterans in children. Zhao Dongyan, Tang Daxing, Xu Shan, Wu Dehua, Huang Yong, Tao Chang, Chen Guangjie, Wang Xiaohao, Gao Lei, Shen Yiding, Wang Hengyou, Xu Zheming, Ru Wei, Tian Hongjuan, Zhao Yijun, Zhu Linfeng, Wang Zhan. Department of Paediatric Urology Surgery, Children's Hospital, School of Medicine, Zhejiang University, Hangzhou 310003, China. Corresponding author: Tang Daxing, Email: tangdx0206@zju.edu.cn

【Abstract】 Objective Analyze the incidence of balanitis xerotica obliterans (BXO) among pediatric circumcision patients. **Methods** The clinical data from patients who were treated with circumcision, including pathological phimosis, phimosis, redundant prepuce and concealed penis, were collected from February 2017 to June 2017 in our hospital. The data include patient's age, clinical diagnoses and pathological results of foreskin samples. **Results** In our study, the peak incidence age of BXO occurred between the ages of 4 to 8. A total of 221 foreskin samples were received and BXO was found in 35 cases. Among these patients, 21 patients (60%) were from those who were diagnosed with pathological phimosis. Of the children who had scarred foreskin, BXO was reported in 21 patients (61.8%), much higher than the incidence in phimosis (11.1%), concealed penis (6%) and redundant prepuce (5.9%). **Conclusion** The incidence of BXO in pathological phimosis was much higher than other conditions. The foreskin samples from these patients should be examined histologically for further diagnosis and correlating treatment.

【Key words】 Balanitis Xerotica Obliterans; Cicatrix; Incidence; Child

干燥性闭塞性龟头炎(Balanitis xerotica obliterans, BXO),临床表现为包皮外口瘢痕样改变,无法上翻包皮,手术时可见龟头上有大片伪膜,排尿时可出现疼痛,病情严重时可出现尿线变细,排尿困难,排尿时包皮呈气球样改变^[1-3]。BXO有三大特征,即龟头炎,指阴茎龟头的慢性炎症;干燥性,指

病变部位呈干燥性损害;闭塞性,可伴有动脉内膜炎^[4]。BXO是一种慢性炎症性疾病,其发病原因不明,真实发病率不明确,现有文献报道发病率差异很大,从5%到52%不等^[1,5-9]。Caterall和Oates在1962年首次报道了儿童BXO^[10]。迄今为止现有研究主要来自于国外,国内目前尚未见儿童BXO的相关报道(搜索中国生物医学文献数据库)。BXO除了其典型的临床表现外,诊断主要依据病理学检查,即呈现包皮硬化性苔藓样变,病理表现主要为炎性细胞浸润,弹力纤维缺失及变性,以及上皮基底细胞过度角化和萎缩^[1,4-6,8,9]。既往研究表

DOI:10.3969/j.issn.1671-6353.2018.01.009

基金项目:国家自然科学基金面上项目(编号:81671956)

作者单位:浙江大学医学院附属儿童医院泌尿外科(浙江省杭州市,310003)

通信作者:唐达星,Email: tangdx0206@zju.edu.cn

明,临床疑似病例中,BXO 的病理学诊断阳性率不一(0~88%),差别较大^[2,3,5,6,8,9,11-15]。因此,仅临床症状相似不可直接诊断 BXO,必须有病理学诊断的支持。本文回顾了多种阴茎包皮疾病的病理检查结果以了解瘢痕包茎、包茎、包皮过长、隐匿性阴茎等疾病中的 BXO 的阳性率。

材料与方法

一、临床资料

回顾性收集 2017 年 2 月至 2017 年 6 月期间在本院实施包皮手术并送病理检查的患儿临床资料。病例纳入标准:年龄≤12 岁(包括婴幼儿)在本院行包皮手术且切割包皮送病理学检查。排除标准:术前包皮有外伤;既往有包皮手术史;拒绝参加本研究。该研究获得浙江大学医学院附属儿童医院伦理委员会的批准。

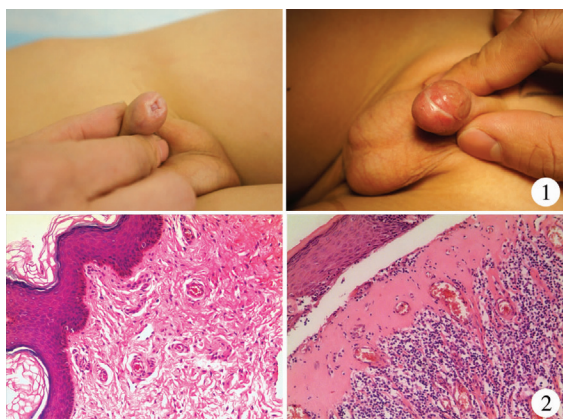


图 1 BXO 的病理包茎及瘢痕样包皮; 图 2 正常包皮(左)及 BXO 包皮(右)的组织学表现

Fig.1 Pathological phimosis and scarred foreskin of BXO; Fig.2 Histological findings of normal (left) and BXO (right) foreskin

二、方法

收集患者的临床资料,主要包括:年龄、术前临床诊断、样本接收日期、病理诊断。对病理结果进行分类,分析 BXO 的年龄分布状况及其在不同疾病中的发病情况。

结 果

一、病理结果分类

包皮手术且术后样本送检病例共 221 例,病理诊断根据结果分为以下五类(分类参考^[5]):①硬化性苔藓样变(20 例);②早期硬化性苔藓样变(15 例);③非特异性炎症(163 例);④扁平苔藓样变

(9 例);⑤其他:包括囊肿、痣、中肾管囊肿、肉芽肿等(14 例)

二、病理诊断结果

在 35 例包皮硬化性苔藓样变中,有 21 例术前诊断为瘢痕包茎(19 例典型改变,2 例早期改变),8 例术前诊断为包茎(均呈早期改变),5 例术前诊断为隐匿性阴茎(1 例典型改变,4 例早期改变),1 例术前诊断为包皮过长。

三、BXO 的年龄分布及不同疾病中的发病率

在确诊 BXO 的患者中,患儿中位年龄为 6 岁,年龄分布集中在 4~8 岁。图 3 为 BXO 患者的年龄分布特点。

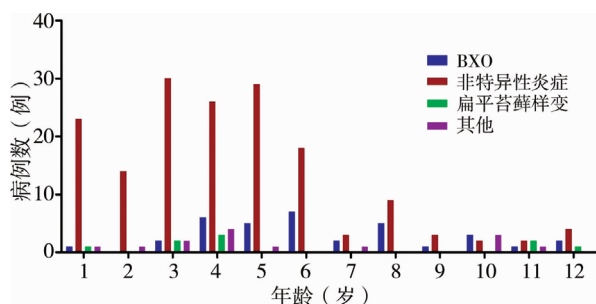


图 3 患儿包皮病检结果的年龄分布

Fig.3 Age distribution of paediatric foreskin histology results.

34 例临床诊断瘢痕包茎的患儿,其中病理诊断 BXO 典型改变 19 例,早期改变 2 例,阳性改变共 21 例;在 72 例包茎患者中,有 8 例呈 BXO 早期改变,无典型 BXO 改变;隐匿性阴茎共 83 例,其中 BXO 典型改变仅 1 例,早期改变 4 例,阳性改变共 5 例;而在 17 例包皮过长的患儿中,病理呈早期 BXO 改变 1 例(表 1)。瘢痕包茎其 BXO 阳性率 61.8%,远高于包茎(11.1%)、隐匿性阴茎(6%)及包皮过长(5.9%)的患儿(表 1),且在瘢痕包茎诊断 BXO 阳性的患儿中,90% 以上呈现典型表现。

表 1 各类疾病中 BXO 例数及发病率

Table 1 Numbers and incidence of BXO in different prepuce diseases

疾病类型	病例数	典型改变例数 (发病率)	早期改变例数 (发病率)	总改变例数 (发病率)
瘢痕包茎	34	19(55.9%)	2(5.9%)	21(61.8%)
包茎	72	0	8(11.1%)	8(11.1%)
隐匿性阴茎	83	1(1.2%)	4(4.8%)	5(6%)
包皮过长	17	0	1(5.9%)	1(5.9%)

四、BXO 在各年龄组不同疾病中的发病情况

根据年龄将患儿分为三组,即 0~3 岁(<4 岁),4~8 岁(4 岁≤年龄<9 岁),9~12 岁(9 岁≤年龄≤12 岁),在 0~3 岁组,有 3 个呈早期改变的

病例,2例为包茎患儿,1例为隐匿性阴茎患儿;在4~8岁组,瘢痕包茎的患儿中16例病理诊断BXO,其中典型改变14例,早期改变2例,包茎患儿中共6例病理诊断BXO,且均呈早期改变,38例隐匿性阴茎患儿中有1例病理呈典型BXO表现,2例呈早期表现;9~12岁组,瘢痕包茎患儿中有5例呈典型BXO表现,隐匿性阴茎及包皮过长患儿中,各有一例BXO早期改变病例。在BXO年龄分布集中段,临床诊断瘢痕包茎的患儿,其BXO阳性率66.7%,远高于同组临床诊断包茎(11.8%)、隐匿性阴茎(8.1%)及包皮过长(0%)的患儿。

讨论

BXO是一种包皮慢性炎症性疾病,既往研究表明与自身免疫机制相关,也可能与感染、尿液慢性刺激、遗传因素等相关,但其病因及发展机制尚不明确^[4,16,17]。现有的研究表明,BXO为自身免疫性炎症改变,表现为大量炎性细胞浸润,上皮基底层细胞过度角化和萎缩,细胞外基质代谢受损,以及血清中存在抗细胞外基质蛋白的自身抗体^[8]。研究还发现,在男童BXO病例中,促进炎症和组织结构重塑的相关基因表达上调^[8],这与成人包皮硬化性苔藓样变研究的发现相似^[18,19]。BXO典型临床表现为包皮外口瘢痕样改变,无法上翻包皮,手术时可见龟头上有大片伪膜,排尿时可出现疼痛,病情严重时可出现尿线变细,排尿困难,排尿时包皮呈气球样改变^[1-3]。BXO的严重并发症是尿道外口狭窄及尿道狭窄,有报道发病率分别为4%~47%和20%~60%^[4,7,20]。随着病情的加重,可能会引起尿路梗阻,严重者可导致肾功能衰竭^[21]。近年来相关报道显示儿童BXO的发病率逐渐增加^[1,5,6,8,9]。

本研究中,病理检查包皮硬化性苔藓样变阳性的患儿(即确诊为BXO的患儿)年龄分布集中在4~8岁,与文献报道的有一定差别^[5];9岁及以上的患儿较少,这可能与本院推荐门诊就诊患儿于学龄前行包皮环切术有关,0~3岁患儿BXO阳性病例较少,可能是由于BXO本身是一种慢性炎症性疾病,长时间暴露于感染因素下或尿液长期慢性刺激与本病的发生存在密切关系^[4,16,17]。

本研究结果显示,在35例阳性病例中,大部分病人来自于临床诊断为瘢痕包茎的患儿,且约90%呈典型改变,病变较明显,而早期相对病变较轻的患儿大部分为临床诊断包茎及隐匿性阴茎的患儿,

这类患儿临床表现包皮无明显瘢痕样改变,无明显排尿困难及排尿时疼痛,但随着疾病进展,极有可能发展成为瘢痕包茎,而病理学检查亦可能呈现典型改变。

另外,在纳入研究的瘢痕包茎患儿中,BXO检出阳性率为61.8%,远高于临床诊断为包茎(11.1%)、隐匿性阴茎(6%)及包皮过长(5.9%)的患儿,即临床表现高度类似BXO的患儿,其病理检查阳性率较高,但需注意的是仍有近40%的患儿临床怀疑BXO而病理检查结果显示阴性,与现有报道相似^[2,3,5,6,8,9,11-15],故对于疑似病例必须送检包皮样本,以病理学诊断为标准。同时,我们的研究还显示,不仅纳入研究的全年龄组瘢痕包茎患儿阳性检出率较高,在BXO年龄分布的集中段4~8岁亦是如此,其发病率为66.7%,同样远高于同年龄组的包茎、隐匿性阴茎及包皮过长的患儿。另外值得注意的是,既往研究表明,尿道下裂可合并BXO,且发生率在15%~20%^[2,9],在本研究中,有1例临床诊断为尿道下裂术后尿道瘘的患儿送检包皮提示BXO典型改变,但该患儿有既往包皮手术史,故未纳入研究,但这一病例结果也提示尿道下裂患儿仍需警惕合并BXO,其包皮建议常规送病理检查。

多项研究表明,未行包皮环切的BXO其一线治疗方法是行包皮环切术^[1-3,5,6,8,9,12-14],然而需要注意的是,与普通包茎和包皮过长的患儿相比^[22,23],BXO的患儿建议留取相对更少的包皮内板以防止复发^[13],另外BXO患儿可加用或单独使用皮质类固醇激素进行治疗^[6,15,24,25],也可于术后使用免疫抑制剂作为辅助治疗^[2]。在我们的研究中,瘢痕包茎患儿BXO阳性率较高,该病患儿的包皮建议常规送病理学检查,明确诊断,有利于其后期指导治疗。

参考文献

- 1 Kiss A, Kiraly L, Kutasy B, et al. High incidence of balanitis xerotica obliterans in boys with phimosis: prospective 10-year study [J]. *Pediatr Dermatol*, 2005, 22 (4): 305-308. DOI: 10.1111/j.1525-1470.2005.22404.x.
- 2 Ebert AK, Rosch WH, Vogt T. Safety and tolerability of adjuvant topical tacrolimus treatment in boys with lichen sclerosus: a prospective phase 2 study [J]. *Eur Urol*, 2008, 54 (4): 932-937. DOI: 10.1016/j.eururo.2008.03.013.
- 3 Gargollo PC, Kozakewich HP, Bauer SB, et al. Balanitis xerotica obliterans in boys [J]. *J Urol*, 2005, 174 (4 Pt 1):

- 1409-1412.
- 4 Pugliese JM, Morey AF, Peterson AC. Lichen sclerosus; review of the literature and current recommendations for management[J]. J Urol, 2007, 178(6): 2268-2276. DOI: 10.1016/j.juro.2007.08.024.
 - 5 Jayakumar S, Antao B, Bevington O, et al. Balanitis xerotica obliterans in children and its incidence under the age of 5 years[J]. J Pediatr Urol, 2012, 8(3): 272-275. DOI: 10.1016/j.jpuro.2011.05.001.
 - 6 Bochove-Overgaauw DM, Gelders W, De Vylder AM. Routine biopsies in pediatric circumcision: (non) sense? [J]. J Pediatr Urol, 2009, 5(3): 178-180. DOI: 10.1016/j.jpuro.2008.11.008.
 - 7 Kizer WS, Prarie T, Morey AF. Balanitis xerotica obliterans: epidemiologic distribution in an equal access health care system[J]. South Med J, 2003, 96(1): 9-11.
 - 8 Pilatz A, Altinkilic B, Schormann E, et al. Congenital phimosis in patients with and without lichen sclerosus; distinct expression patterns of tissue remodeling associated genes[J]. J Urol, 2013, 189(1): 268-274. DOI: 10.1016/j.juro.2012.09.010.
 - 9 Mattioli G, Repetto P, Carlini C, et al. Lichen sclerosus et atrophicus in children with phimosis and hypospadias [J]. Pediatr Surg Int, 2002, 18(4): 273-275. DOI: 10.1007/s003830100699.
 - 10 Catterall RD, Oates JK. Treatment of balanitis xerotica obliterans with hydrocortisone injections[J]. Br J Vener Dis, 1962, 38: 75-77.
 - 11 Celis S, Reed F, Murphy F, et al. Balanitis xerotica obliterans in children and adolescents: a literature review and clinical series[J]. J Pediatr Urol, 2014, 10(1): 34-39. DOI: 10.1016/j.jpuro.2013.09.027.
 - 12 Mohammed A, Shegil IS, Christou D, et al. Paediatric balanitis xerotica obliterans: an 8-year experience[J]. Arch Ital Urol Androl, 2012, 84(1): 12-16.
 - 13 Becker K. Lichen sclerosus in boys[J]. Dtsch Arztebl Int, 2011, 108(4): 53-58. DOI: 10.3238/arztebl.2011.053.
 - 14 Yardley IE, Cosgrove C, Lambert AW. Paediatric preputial pathology: are we circumcising enough? [J]. Ann R Coll Surg Engl, 2007, 89(1): 62-65. DOI: 10.1308/003588407X160828.
 - 15 Vincent MV, Mackinnon E. The response of clinical balanitis xerotica obliterans to the application of topical steroid-based creams[J]. J Pediatr Surg, 2005, 40(4): 709-712. DOI: 10.1016/j.jpedsurg.2004.12.001.
 - 16 Powell JJ, Wojnarowska F. Lichen sclerosus[J]. Lancet, 1999, 353(9166): 1777-1783.
 - 17 Dillon WI, Saed GM, Fivenson DP. Borrelia burgdorferi DNA is undetectable by polymerase chain reaction in skin lesions of morphea, scleroderma, or lichen sclerosus et atrophicus of patients from North America [J]. J Am Acad Dermatol, 1995, 33(4): 617-620.
 - 18 Terlou A, Santegoets LA, van der Meijden WI, et al. An autoimmune phenotype in vulvar lichen sclerosus and lichen planus: a Th1 response and high levels of microRNA-155 [J]. J Invest Dermatol, 2012, 132(3 Pt 1): 658-666. DOI: 10.1038/jid.2011.369.
 - 19 Edmonds E, Barton G, Buisson S, et al. Gene expression profiling in male genital lichen sclerosus [J]. Int J Exp Pathol, 2011, 92(5): 320-325. DOI: 10.1111/j.1365-2613.2011.00779.x.
 - 20 Depasquale I, Park AJ, Bracka A. The treatment of balanitis xerotica obliterans [J]. BJU Int, 2000, 86(4): 459-465.
 - 21 Christman MS, Chen JT, Holmes NM. Obstructive complications of lichen sclerosus [J]. J Pediatr Urol, 2009, 5(3): 165-169. DOI: 10.1016/j.jpuro.2008.12.007.
 - 22 郭顺添, 黄茂伦, 李良波, 等. 包皮环扎术治疗小儿包皮过长 803 例 [J]. 临床小儿外科杂志, 2013, 12(06): 492-493. DOI: 10.3969/j.issn.1671-6353.2013.06.019.
 - Guo ST, Huang ML, Li LB, et al. Foreskin cerclage in the treatment of phimosis, redundant prepuce in children: a report of 803 cases [J]. J Clin Ped Sur, 2013, 12(06): 492-493. DOI: 10.3969/j.issn.1671-6353.2013.06.019.
 - 23 朱伟超, 何建华, 方立, 等. 应用商环外置法行儿童包皮环切术的临床研究 [J]. 临床小儿外科杂志, 2016, 15(03): 272-276. DOI: 10.3969/j.issn.1671-6353.2016.03.019.
 - Zhu WC, He JH, Fang L, et al. Pediatric circumcision of Shang Ring with flip technique [J]. J Clin Ped Sur, 2016, 15(03): 272-276. DOI: 10.3969/j.issn.1671-6353.2016.03.019.
 - 24 Kiss A, Csontai A, Pirot L, et al. The response of balanitis xerotica obliterans to local steroid application compared with placebo in children [J]. J Urol, 2001, 165(1): 219-220. DOI: 10.1097/00005392-200101000-00062.
 - 25 Wilkinson DJ, Lansdale N, Everitt LH, et al. Foreskin preputioplasty and intralesional triamcinolone: a valid alternative to circumcision for balanitis xerotica obliterans [J]. J Pediatr Surg, 2012, 47(4): 756-759. DOI: 10.1016/j.jpedsurg.2011.10.059.

(收稿日期: 2017-11-01)

本文引用格式: 赵冬艳, 唐达星, 徐珊, 等. 干燥性闭塞性龟头炎儿童时期发病特点分析 [J]. 临床小儿外科杂志, 2018, 17(1): 34-37. DOI: 10.3969/j.issn.1671-6353.2018.01.009.

Citing this article as: Zhao DY, Tang DX, Xu S, et al. The study of balanitis xerotica obliterans in children and its incidence [J]. J Clin Ped Sur, 2018, 17(1): 34-37. DOI: 10.3969/j.issn.1671-6353.2018.01.009.