

# 手术复位内固定治疗小儿移位股骨颈骨折的疗效分析



吴春星 王达辉 裴新红 马瑞雪

**【摘要】 目的** 回顾性分析 14 例不同类型移位股骨颈骨折患儿的临床资料,分析手术复位内固定治疗后的并发症及疗效。**方法** 对 2010 年 9 月至 2014 年 6 月间经本院手术治疗的 14 例移位股骨颈骨折患儿进行回顾性分析。其中男 9 例,女 5 例;右髋 3 例,左髋 11 例;头下型 2 例,经颈型 11 例,基底型 1 例;平均年龄 10.1 岁。急诊手术首选闭合复位,髋关节囊予以抽吸淤血减压;如不成功,予以切开复位,同时清除关节囊内积血等减压。复位后常规予空心钉或克氏针内固定,再予髋人字石膏固定至少 2 个月。采用 Ratliff 评分评估功能恢复情况。**结果** 14 例患儿中高处坠落伤 4 例,车祸 2 例,跑步、骑自行车摔倒等外伤 7 例,无明显外伤史 1 例。受伤至手术时间间隔平均 77.6 h (20 ~ 240 h)。手术时间平均 136 min (60 ~ 220 min)。闭合复位 + 关节囊抽取积血减压 9 例,切开复位 5 例。内固定时间平均为 11.2 个月。术后患儿随访时间平均为 22.6 个月 (10 ~ 50 个月)。术后股骨头缺血性坏死 (AVN) 发生率头下型 1 例 (50%), 经颈型 2 例 (18%), 基底型无一例。出现 AVN 的 3 例患儿受伤至手术时间均大于 24 h。**结论** 小儿单纯摔倒和骑车摔倒甚至无明显重大外伤史情况下也可出现股骨颈骨折。由于儿童股骨头血供特点和儿童自身发育,越接近股骨头处骨折因血供不足越易出现股骨头缺血性坏死,头下型和经颈型分别占前二位。伤后需急诊早期手术复位骨折内固定,关节囊减压,术后坚强外固定,这三者都有利于防止股骨颈骨折并发症的发生。

**【关键词】** 股骨颈骨折;外科手术;治疗;儿童

**Efficacy observation and analysis of surgery for displaced femoral neck fracture in children.** Wu Chunxing, Wang Dahui, Pei Xinhong, Ma Ruixue. 1. Department of Pediatric Orthopedics, Children's Hospital, Fudan University, Shanghai 201102, China. Corresponding author: Ma Ruixue, Email: ruixuema@fudan.edu.cn

**【Abstract】 Objective** To explore the influencing factors of displaced femoral neck fracture (DFNF) in children. **Methods** A retrospective review was conducted for 14 DFNF children between September 2010 and June 2014. There were 9 boys and 5 girls with an average age of 10.1 years. The involved hips were right ( $n=3$ ) and left ( $n=11$ ). There were Delbet type-I ( $n=2$ ), Delbet type-II ( $n=11$ ) and Delbet type-III ( $n=1$ ). They were divided into two groups of closed reduction & internal fixation (CRIF,  $n=9$ ) and open reduction & internal fixation (ORIF,  $n=5$ ). Casting was applied for at least 2 months. Complications were observed and short-term effectiveness was evaluated by Ratliff standard. **Results** The causes were falling from height ( $n=4$ ), traffic accidents ( $n=2$ ), falling to the ground during running or biking ( $n=7$ ) and no obvious sign of trauma ( $n=1$ ). The average interval from injury to surgery was 76 (20–240) hours and average operative duration 136 (60–220) min. Internal fixation was removed at an average of 11.2 months post-operation. The average follow-up period was 22.6 (10–50) months. Avascular necrosis (AVN) occurred in Delbet type-I ( $n=1, 50\%$ ) and Delbet type-II ( $n=2, 18\%$ ). The occurring interval from injury to surgery was over 24 hours. **Conclusion** DFNF results from falling to the ground or off bicycle even without a significant trauma history. Because of hemodynamic and growth characteristics of femoral head in children, fractures closer to femoral head, AVN is more likely to occur, especially Delbet type-I and type-II. Reduction early and internal fixation, joint capsule decompression and adequate postoperative external fixation are conducive for preventing the occurrence of DFNF complications.

**【Key words】** Femoral Neck Fractures; Surgical Procedures, Operative; Therapy; Child

儿童股骨颈骨折发病率低,不足儿童骨折的 1%,但如处理不当,往往会导致严重后遗症,如股骨头缺血性坏死、骨骺早闭、髋内翻等<sup>[1]</sup>。因此对于儿童股骨颈骨折需引起重视,积极治疗。本研究将本院自 2010 年 9 月至 2014 年 6 月间 14 例有移位的股骨颈骨折患儿作为研究对象,对其手术复位内固定治疗后疗效及并发症进行分析和总结,期望能为此病的规范化治疗提供帮助。

## 材料和方法

### 一、临床资料

本院自 2010 年 9 月至 2014 年 6 月间共实施手术复位内固定治疗移位股骨颈骨折患儿 14 例(不包括病理性骨折),年龄 1~15 岁,平均 10.1 岁,其中年龄在 12~15 岁的患儿 9 例;男 9 例,女 5 例;右髋 3 例,左髋 11 例。根据 Delbert 股骨颈骨折分型,Ⅰ型(头下型)2 例,Ⅱ型(经颈型)11 例,Ⅲ型(基底型)1 例。其中合并伤 4 例,分别为股骨远端骨折、肘关节骨折、耻骨骨折、颅骨骨折和骨盆骨折。术后随访时间 10~50 个月,平均 22.6 个月。

### 二、手术方法

手术主要采取闭合复位内固定术和切开复位内固定术两种。对于移位的股骨颈骨折患儿,首先在 C 臂机下试行闭合复位,如闭合复位效果不佳,则转为切开复位内固定。

闭合复位通常为麻醉成功后,C 臂引导下,患儿平卧体位,外展内旋位牵引患肢复位,C 臂机透视下显示患侧股骨头骨折处位置良好,再进行内固定。闭合复位需要采用 20 mL 针筒抽取髋关节中积血以达到减压目的,防止股骨头内血供进一步恶化。

如无法闭合复位,则采用 Smith-Peterson 切口,或 Watson-Jones 切口暴露髋关节囊,直视下将股骨颈骨折复位后再进行内固定。

内固定根据患儿年龄和股骨颈大小,采用克氏针内固定、空心螺钉(1~2 枚空心螺钉)内固定。小于 4 岁患儿采用克氏针或螺纹针固定;4~8 岁患儿采用直径 4 mm 的空心钉内固定;大于 8 岁患儿采用直径 5~6.5 mm 空心钉内固定。内固定物不超过髋板(Delbert Ⅰ型除外),空心钉不多于 2 个为宜。

以空心钉内固定为例,于大转子下方向股骨头中心方向钻入导针一枚,透视下骨折和导针位置良好,空心钻头钻孔,测定所需空心钉长度后,行空心

钉固定,空心钉头不可穿过髋板,一般钉尖距髋板下方 0.5~1.0 cm(Delbert Ⅰ型除外)。如需使用第二枚空心钉固定,则第二枚空心钉进针点往往与小转子同一水平面,在第一枚空心钉下方平行进钉固定股骨距。儿童股骨颈直径小,骨髓腔小,一枚空心钉即可牢固固定。对于青少年,一般 2 枚空心钉可牢固固定。而对于克氏针内固定,方法基本同空心钉。

### 三、术后康复

手术后患儿采取髋人字石膏固定至少 8 周,期间指导患儿早期行股四头肌、小腿三头肌的收缩运动和踝关节、足趾的活动。石膏拆除后患儿卧床不负重活动数周。同时按计划随访摄片评估股骨颈骨折恢复情况。术后 3~6 个月根据 X 线检查显示骨折愈合后再决定是否拄双拐逐渐下地负重活动。

### 四、评估标准

术后评估主要分为影像学评估和功能评估。

影像学评估主要根据骨盆平片同时结合 MRI 等分析患儿是否存在髋内翻、骨骺早闭、股骨头缺血性坏死等后遗症。

髋关节功能评估:采用 Ratliff 分型<sup>[2]</sup>评估髋关节恢复情况,评定标准分为优、良、可、差。优:髋关节活动恢复正常,无疼痛,步态正常;良:髋关节活动基本恢复正常,活动多时有轻度疼痛或不适,但不影响行走及下蹲;可:髋关节活动轻度受限,休息时无症状,行走时有疼痛及轻度跛行,能半蹲,生活基本能自理;差:髋关节活动明显受限,行走时有疼痛、跛行,需拄双拐行走,生活不能完全自理。

## 结 果

### 一、受伤原因及手术情况

从受伤原因来看,14 例中,高处坠落伤 4 例,车祸伤 2 例,骑自行车摔倒 2 例,跑步玩耍摔倒 4 例,单杠摔下 1 例,受伤原因不明 1 例。

到本院就诊至手术平均间隔时间 30.8 h(3~90 h),其中 7 例在 24 h 内完成;5 例在 24~48 h 内完成;2 例在 48~96 h 内完成(主要是为鉴别诊断,完成相关检查而延长了时间,且患儿入院时受伤分别 4 d 和 7 d)。

受伤到手术时间间隔平均 77.5 h(20~240 h)。其中 3 例在 24 h 内完成;2 例在 24~48 h 内完成;3 例 48~72 h 内完成;4 例 3~5 d 内完成;2 例分别在伤后 8 d 和伤后 10 d 完成(分别在发病后 4 d 和发

病 7 d 才发现,并经检查排除其他疾病)。

平均手术时间 136 min(60 ~ 220 min)。其中闭合复位 + 关节囊抽吸积血 9 例,平均手术时间 132 min(60 ~ 220 min);切开复位 5 例,平均手术时

间 146 min(120 ~ 220 min)。

克氏针内固定 1 例(1 岁,2 枚克氏针);1 枚空心钉内固定 1 例(5 岁),2 枚空心钉内固定 14 例,详见表 1。

表 1 14 例手术治疗股骨颈骨折患儿临床资料

Table 1 Clinical data of 14 pediatric patients with displaced femoral neck fracture

患儿编号	性别	手术年龄(y)	侧别	受伤至住院时间(h)	住院至手术(h)	受伤到手术时间(h)	手术时间(m)	复位方式
1	男	1	右	168	72	240	120	切开
2	男	4	左	96	96	192	90	闭合
3	男	5	右	72	44	116	120	切开
4	男	13	左	53	37	90	75	闭合
5	男	13	左	72	17	89	210	闭合
6	男	14	左	48	30	78	60	闭合
7	男	12	左	48	13	61	180	闭合
8	男	12	左	27	27	54	120	切开
9	女	13	左	21	24	43	90	闭合
10	女	8	左	5	26	31	220	闭合
11	女	13	右	12	15	27	220	切开
12	男	14	左	12	11	23	150	闭合
13	女	5	左	20	3	23	150	切开
14	女	15	左	5	15	20	120	闭合

内固定	Delbet 分型	受伤原因	合并伤	随访时间(月)	内固定放置时间(月)	并发症	Ratliff 分型
克氏针 * 2	I	不详	无	12	5	无	良(屈髋可,旋转受限)
空心钉 * 2	II	摔伤	无	50	10	无	优
空心钉 * 2	II	高处坠落伤	无	16	9	AVN	优
空心钉 * 2	II	车祸伤	颅骨骨折,骨盆骨折	26	12	无	优
空心钉 * 2	II	高处坠落伤	左尺骨鹰嘴骨折、左肱骨髁上骨折、耻骨骨折	10	12	无	优
空心钉 * 2	II	骑自行车摔倒	无	23	10	无	优
空心钉 * 2	II	洗澡滑到摔倒	无	11	12	无	优
空心钉 * 2	II	高楼坠落	耻骨骨折	14	14	AVN	优
空心钉 * 2	II	跑步摔倒	无	25	10	无	优
空心钉 * 2	III	车祸伤	无	44	12	无	优
空心钉 * 2	I	体育课单杠摔下	无	14	9	AVN	优
空心钉 * 2	II	骑自行车摔倒	无	33	△	无	优
空心钉 * 1	II	二楼坠落	无	21	18	无	优
空心钉 * 2	II	不慎摔伤	无	18	13	无	优

注:△未在本院取内固定。

二、术后股骨头缺血性坏死情况

取内固定时间平均为术后 11.2 个月,术后随访时间平均 22.6 个月(10 ~ 50 个月)。头下型 1 (50%) 例出现股骨头缺血性坏死(AVN),经颈型 2 (18%) 例出现 AVN(1 例伴有短髌畸形),基底型无

AVN 发生,见表 2。

发生 AVN 的 3 例患儿受伤至手术时间间隔均大于 24 h,分别为伤后 27 h、54 h、116 h。而受伤至手术时间间隔 < 24 h 患儿均未出现 AVN,见表 3。

14 例患儿中 13 例 Ratliff 评分为优,1 例为良。

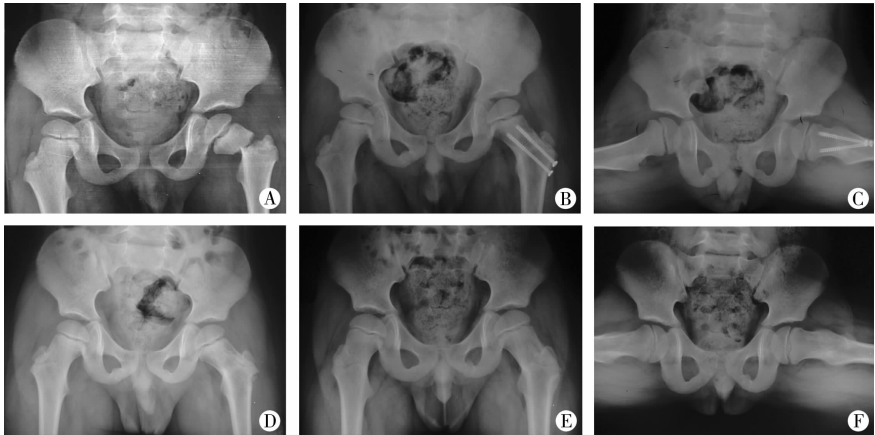


图 1 患儿,男,手术时 4 岁,股骨颈骨折经颈型,采用 2 枚空心钉内固定。

A:术前骨盆正位片 B:术后 7 个月骨盆正位片 C: 术后 7 个月骨盆蛙式位片 D: 术后 10 个月,取内固定当日,骨盆正位片 E:术后 19 个月,取内固定后 8 个月,骨盆正位片 F:术后 19 个月,取内固定后 8 个月,骨盆蛙氏位片

Fig. 1 A 4-year-old boy of Delbet type-II was treated with 2 hollow nails.

A: Preoperative frontal view of pelvis B: Frontal view of pelvis at Month 7 post-operation C: Frog view of pelvis at Month 7 post-operation D:Frontal view of pelvis on the same day of removing internal fixation at Month 10 post-operation E:Frontal view of pelvis at Month 8 after removing internal fixation at Month 19 post-operation F:Frog view of pelvis at Month 8 after removing internal fixation at Month 19 post-operation

表 2 骨折分型和 AVN 关系

Table 2 Delbet type & AVN

骨折分型	AVN 例数	AVN 发生率(%)
I (n=2)	1	50.00
II (n=11)	2	18.18
III (n=1)	0	0.00
总计(n=14)	3	21.00

表 3 受伤至手术时间和 AVN 关系

Table 3 Relationship of time interval from injury to operation and AVN

受伤至手术时间	AVN 例数	AVN 发生率(%)
<24 小时(n=3)	0	0.00
>24 小时(n=11)	3	27.27
总计(n=14)	3	21.43

讨论

股骨骨折是儿童常见的骨折,但股骨颈骨折发病率却明显减少<sup>[3]</sup>。以往认为车祸伤和高处坠落伤等剧烈外力刺激是儿童股骨颈骨折的主要原因,但本院手术患儿病因显示除此之外,骑自行车摔倒和平地摔倒等较轻微损伤下也可出现股骨颈骨折。受伤机制的改变需要引起就诊医生的重视,但是不是因为样本量小造成的误差、还是的确存在这样的事实,还需要进一步大范围的流行病学调查。此外,家长和很多医院对此疾病还不够重视,往往受伤数日才到医院就诊,或者首诊医院没有发现此病,影响了此病的早期发现和治疗。因此,儿童、青

少年一旦受伤后出现髋关节疼痛,建议及时去儿童专科医院就诊,行髋关节骨盆正位片和蛙式位片,早期明确诊断,早期治疗。

AVN 是儿童股骨颈骨折最常见也是最严重的并发症,目前尚无有效的治疗方法,而一旦发生,致残率较高,往往会严重影响患儿的生活质量。AVN 常于骨折后 1 年内发生<sup>[4,5]</sup>。因此术后随访时间需至少 1 年。

儿童股骨颈骨折出现 AVN,是由儿童股骨头特殊的供血特点决定的。婴儿期,股骨头血供由起源于内外侧旋股动脉的干骺动脉穿过股骨近端骺板,供应股骨近端骨髓。而在 2 岁以后,干骺动脉逐渐被骺板阻挡,不能为股骨头供应血供。此时股骨头髓由发自旋股内外侧动脉的基底动脉环提供,而基底动脉环不走行于关节囊,而是贴附于骨骼,当股骨颈骨折时,该血管很容易被损伤,这是股骨头缺血性坏死的主要原因。4 岁后股骨头血供主要由旋股内侧动脉深支所发出的外骺动脉提供。8~9 岁后股骨头圆韧带伸入股骨髓与骺动脉相吻合,为股骨头提供血供,但仅为股骨头表面提供血供而不进入股骨头内<sup>[6]</sup>。当出现股骨颈骨折时,紧贴在股骨颈部的后上和后下支持带血管容易损伤,股骨头移位压迫和关节囊内压力增高进而导致股骨头缺血坏死<sup>[7]</sup>。骨折部位离股骨头越近,则缺血性坏死的发生率越高。

因为存在股骨颈血供这一特点,所以骨折越靠近骺板处,血供越容易受破坏,后期出现 AVN 可能

性越大。因此对于Ⅲ型、Ⅵ型稳定的、移位和成角较小的骨折,大多数进行了保守治疗,未进行手术治疗。这也是本研究中Ⅲ型和Ⅵ型病例较少的原因之一。国际上,曾有学者对 Delbert 分型和 AVN 关系进行研究发现:Ⅰ型(头下型)发病率占股骨颈骨折中的 6.8%,AVN 发生率 100%;Ⅱ型(经颈型)发病率 46.8% (40% ~ 50%),AVN 发生率 50%;Ⅲ型(基底型)发病率 35% (25% ~ 35%),AVN 发生率 20% ~ 25%;Ⅳ型(转子间型)发病率 11.3% (6% ~ 15%),AVN 发生率 10%<sup>[4,8]</sup>。本院 Delbert 分型和 AVN 的关系也进一步验证了此规律,但是本研究中股骨颈骨折患儿发生 AVN 比例偏低,究其原因,可能在于以下几方面。

手术时间争取越短越好,Bray TJ<sup>[9]</sup>等甚至提出在伤后 12 h 内急诊手术,可减少股骨头血运进一步损害,进而减少 AVN 发生。本研究表明伤后 24 h 以后手术会发生 AVN。但超过 24 h 以后,AVN 发生率和手术时间延长之间没有明显对应关系。由于我国目前的医疗现状,很多患儿往往在伤后很久才发现股骨颈骨折。因此,本院只能争取就诊至手术完成在 24 h 内,尽早恢复股骨颈骨折正常解剖关系,为血供恢复提供条件。尽管如此,进一步缩短受伤至手术时间间隔将是广大小儿骨科医生努力的方向。

有学者研究证明,伤后早期抽吸或直视下清除关节囊内淤血,可以减少关节囊内淤血挤压,降低关节囊内压力,促进血流<sup>[10]</sup>。因此手术时,需要注意髋关节囊内减压,对于切开复位,尽可能手术清除髋臼内的积血;而闭合复位,则在手术中采用针筒抽吸关节囊内积血的方法,同样去除了髋臼内积血。减少了积血淤积于关节囊内进而增加髋臼压力、压迫血管阻碍血运的风险<sup>[11]</sup>。

对于手术内固定的选择,较早使用三翼钉或 Knowles 钉,但因其太粗大,容易破坏血供,目前基本被淘汰。克氏针内固定因其直径相对较小,对骨质破坏少,有些学者比较推崇<sup>[12]</sup>。但克氏针内固定出现退针、断针及皮肤感染等情况相对较高,应用也越来越少。而空心加压螺钉因其有良好加压作用,固定更加牢固和稳定,不宜退针等优势,目前已经逐渐成为国内外学者推崇的内固定材料<sup>[10,13]</sup>。本研究选用克氏针主要适用于年龄太小无法空心钉内固定,且骨折位置为 Delbert Ⅰ型或非常接近骺板的患儿<sup>[14]</sup>。除此以外,一枚或两枚空心钉几乎能够满足大多数患儿的需求。空心钉加压作用使骨

折端产生嵌插连接,接触更紧密,有效固定骨折,利于骨折愈合。对于空心钉数量的选择有学者选择 1~3 枚空心钉固定,如使用 3 枚空心钉呈“品”字形固定。本研究发现:对于儿童,股骨颈本身偏小,空间上难以做到 3 枚空心钉固定。采用 2 枚空心加压螺钉可以满足稳定复位固定骨折的要求。2 枚空心钉固定具体做法是:1 枚经股骨大转子垂直骺板穿过骨折线固定,另 1 枚则在下方平行于上一枚空心钉穿过股骨距和骨折线固定,同样可以抗旋转、稳定固定骨折。

至于是否需要内固定物穿过骺板,一直有争议。对于Ⅰ型骨折,因为骨折本身已经是骺离骨折,骺板已有损伤,并且只有穿过骺板才能达到固定骨折的目的,对此已经没有太多争议。而对于 Delbert Ⅱ型骨折,当骨折位置非常接近骺板时,如果不穿过骺板将无法牢固固定骨折。有学者认为骨折端稳定固定应当优于骨骺保护,以免发生继发性骨骺滑脱<sup>[15]</sup>。因此,我们对于不穿过骺板无法固定骨折的患儿,还是选择空心钉穿过骺板中心位置。一般穿过两个螺纹可达到牢固固定,同时空心钉位于骺板中心位置也可将对骺板的损伤降到最低,以此避免对骺板生长潜力造成的影响。

手术后是否需要外固定?有学者提议不采用石膏外固定,而单纯依靠内固定;有些学者会采用术后牵引的方法。我们常规采用术后石膏固定的方法。除纳入本次分析的 14 例患儿以外,临床中还碰到两例 Delbert Ⅱ型患儿,由于术后没有按照医嘱石膏固定、制动,均发生 AVN 且活动受限。其中 1 例 Ratliff 评分差,1 例评分可。Ratliff 评分差的 1 例为 14 岁患儿,术后自行拆除石膏早期负重,长期失访,结果 1 年后复查显示髋关节没有愈合,AVN 严重,髋关节功能严重丧失,只可呈屈曲状,无法伸直。Ratliff 评分可的 1 例为 11 岁患儿,术后 2 个月拆除石膏后即开始行走,术后 4 个月甚至参加体育活动,进而出现股骨头骨骺滑脱,髋关节活动受限。即使再次手术,效果也不佳。对此,我们建议在获得解剖复位、坚强内固定的同时,还是需要采用坚强的髋人字石膏外固定以对患肢进行制动。拆除外固定后还需要拍片显示骨折愈合后才可下地负重、行走。否则早期负重活动,一旦出现骨折移位,往往带来灾难性的后果。

对儿童股骨颈骨折治疗的相关因素分析后,总结获得较好疗效的经验主要在于以下几方面:需要早期发现,早期急诊手术实现解剖复位;同时需要

对关节囊减压以减少对髋关节血供的影响;复位后需要坚强内固定;术后还需要髋人字石膏实现坚强外固定。

以上数据主要来自单一医疗中心,患儿来自全国各地,容易出现失随访和样本量流失,数量上有一定局限性,日后需要继续增加病例数,进行更长期持久的随访。

## 参考文献

- 1 Eberl R, Singer G, Ferlic P, et al. Post-traumatic coxa vara in children following screw fixation of the femoral neck[J]. *Acta Orthop*, 2010, 81 (4): 442–445. DOI: 10. 3109/17453674. 2010. 501744
- 2 Shrader MW, Jscofsky DJ, Stans AA, et al. Femoral neck fractures in pediatric patients: 30 years experience at a level 1 trauma center [J]. *Clin Orthop Relat Res*, 2007, 454: 169–173. DOI: 10. 1097/01. blo. 0000238794. 82466. 3d.
- 3 宋宝健, 王强, 冯伟, 等. 外固定架治疗儿童股骨转子下骨折[J]. *临床小儿外科杂志*, 2016, 15 (1): 63–65. DOI: 10. 3969/j. issn. 1671–6353. 2016. 01. 018.  
Song BJ, Wang ZQ, Feng W, et al. External fixator for treatment of femoral subtrochanteric fractures in children [J]. *J Clin Ped Sur*, 2016, 15 (1): 63–65. DOI: 10. 3969/j. issn. 1671–6353. 2016. 01. 018.
- 4 Yerosian M, Horneff JG, Baldwin K, et al. Factors affecting the outcome of fractures of the femoral neck in children and adolescents: a systematic review [J]. *Bone Joint J*, 2013, 95–B (1): 135–142. DOI: 10. 1302/0301–620X. 95B1. 30161.
- 5 Spence D, DiMauro JP, Miller PE, et al. Osteonecrosis after femoral neck fractures in children and adolescents: analysis of risk factors [J]. *J Pediatr Orthop*, 2016, 36 (2): 111–116. DOI: 10. 1097/BPO. 0000000000000424.
- 6 Gautier E, Ganz K, Krugel N, et al. Anatomy of the medial femoral circumflex artery and its surgical implications [J]. *J Bone Joint Surg Br*, 2000, 82 (5): 679–683. DOI: 10. 1302/0301–620X. 82B5. 10426.
- 7 Hosalkar HS, Varley ES, Glaser DA, et al. Intracapsular hip pressure in a porcine model: does position and volume matter? [J]. *J Pediatr Orthop B*, 2011, 20 (5): 278–283. DOI: 10. 1097/BPB. 0b013e328346c05b.
- 8 Canale ST, Bourland WL. Fracture of the neck and intertrochanteric region of the femur in children [J]. *J Bone Joint Surg Am*, 1977, 59 (4): 431–443. DOI: 10. 2106/00004623–197759040–00001.
- 9 Bray TJ, Smith-Hoefer E, Hooper A, et al. The displaced femoral neck fracture. Internal fixation versus bipolar endopro-

thesis. Results of a prospective, randomized comparison [J]. *Clin Orthop Relat Res*, 1988, 230: 127–140.

- 10 Flynn JM, Wong KL, Yeh GL, et al. Displaced fractures of the hip in children. Management by early operation and immobilisation in a hip spica cast [J]. *J Bone Joint Surg Br*, 2002, 84 (1): 108–112. DOI: 10. 1302/0301–620X. 2002. 84 (1): 108–112. DOI: 10. 1302/0301–620X. 2002. 84 (1): 108–112.
- 11 Song KS. Displaced fracture of the femoral neck in children: Open versus closed reduction [J]. *J Bone Joint Surg Br*, 2010, 92 (8): 1148–1151. DOI: 10. 1302/0301–620X. 92B8. 24482.
- 12 江君, 任爽, 何涛贞, 等. 闭合复位经皮克氏针内固定治疗儿童股骨颈骨折 [J]. *实用骨科杂志*, 2015, 21 (2): 121–123. DOI: 10. 1008–5572 (2015) 02–0121–05.  
Jiang J, Ren S, He T. Study of Closed Reduction and K-Wire Internal Fixation Percutaneously on Different Types of Femoral Neck Fractures of Children [J]. *Journal of Practical Orthopaedics*, 2015, 21 (2): 121–123. DOI: 10. 1008–5572 (2015) 02–0121–05.
- 13 徐刚, 郭源. 空心钉治疗儿童股骨颈骨折早期手术结果分析 [J]. *中华小儿外科杂志*, 2012, 33 (12): 932–935. DOI: 10. 3760/cma. j. issn. 0253–3006. 2012. 12. 015.  
Xu G, Guo Y. Internal fixation with cannulated screw in therapy of femoral neck fracture in children: early stage of efficacy observation [J]. *Chin J Pediatr Surg*, 2012, 33 (12): 932–935. DOI: 10. 3760/cma. j. issn. 0253–3006. 2012. 12. 015.
- 14 Brown MJ, Ferrick MR. Transphyseal Femoral Neck Fracture in a Twenty-Month Old Male Child [J]. *Open Orthop J*, 2016, 10 (1): 56–61. DOI: 10. 2174/1874325001610010056.
- 15 Gordon JE, Abrahams MS, Dobbs MB, et al. Early reduction, arthrotomy, and cannulated screw fixation in unstable slipped capital femoral epiphysis treatment [J]. *J Pediatr Orthop*, 2002, 22 (3): 352–358. DOI: 10. 1097/01241398–200205000–00017.

(收稿日期: 2017–04–17)

**本文引用格式:** 吴春星, 王达辉, 裴新红, 等. 手术复位内固定治疗小儿移位股骨颈骨折的疗效分析 [J]. *临床小儿外科杂志*, 2017, 16 (6): 574–579. DOI: 10. 3969/j. issn. 1671–6353. 2017. 06. 011.

**Citing this article as:** Wu CX, Wang DH, Pei XH, et al. Efficacy observation and analysis of surgery for displaced femoral neck fracture in children [J]. *J Clin Ped Sur*, 2017, 16 (6): 574–579. DOI: 10. 3969/j. issn. 1671–6353. 2017. 06. 011.