

## • 临床研究 •

## 保留血管神经的阴蒂及会阴整形术 11 例

徐伟珏 许 恩 刘德鸿 沈丽萍 陈建雯 桑代贤 严 肃

【摘要】 目的 介绍一种社会性别确定为女性的两性畸形病人的阴道成型方法,并评估其疗效。

方法 我院 1993 年~2007 年共收治女性假两性畸形病人 8 例,社会性别为女性的男性假两性及真两性畸形病人 3 例,年龄 2~19 岁,均表现为阴蒂肥大或男性外阴女性化,术前均经泄殖腔造影了解尿道与阴道的发育情况,术中进行保留海绵体背侧神经血管束的海绵体切除、阴蒂整形术,均行大小阴唇整形,对 II~III 型女性假两性畸形病人同时进行阴道成形。结果 全组均顺利康复,随访 1 个月~14 年,11 例阴蒂均存活,在功能及外阴美观上都取得了满意疗效。结论 保留血管神经的阴蒂退缩成型术可同时完成阴道及大、小阴唇的整形,保留了阴蒂的全部功能,改善了阴部外观,是社会性别为女性的两性畸形病人的较好整形手术,也可以作为男性转换成女性的一种整形手术。

【关键词】 阴蒂/外科学;会阴/外科学

阴蒂肥大或阴茎发育不良是两性畸形病人常见的临床表现,对肥大阴蒂及发育不良阴茎的整形治疗是两性畸形手术治疗的关键。本文介绍一种针对社会性别为女性的两性畸形病人肥大阴蒂(或阴茎及大小阴唇)的阴道成型手术方法。

## 资料与方法

## 一、临床资料

我院 1993 年~2007 年 4 月共收治 21-羟化酶缺乏性女性假两性畸形 8 例,男性性发育不良伴苗勒士管持续综合征 1 例,真两性畸形 2 例。年龄 2~19 岁。表现为女性假两性畸形病人阴蒂肥大似男孩的阴茎(图 1),8 例存在不同程度皮肤粗糙、体毛增加、声音变粗等,5 例伴阴毛提早出现及骨骺早闭,无高血压、水电解质平衡紊乱等,均经氢化考的松治疗,阴蒂无缩小。1 例男性性发育不良伴苗勒士管持续综合征,2 例真两性畸形病人外阴女性化。

所有病人术前均行泄殖腔造影,了解尿道与阴道的关系,结果显示:尿道与阴道完全分离 4 例;阴道在远端开口于尿道,且共同通道小于 1 cm 5 例;2 例未发现阴道。

## 二、手术方法

1、阴蒂整形 在全麻下经尿道插入导尿管,行

包皮环切切口,腹侧保留尿道瓣(指阴蒂头至尿道口的黏膜),如果尿道瓣过长,也可切断并剪掉一段,将肥大阴蒂或小阴茎的包皮脱鞘游离至耻骨联合处的阴茎悬韧带(图 1),紧贴阴蒂或阴茎海绵体白膜,轻轻将阴蒂背侧的神经血管束锐性分离,保留海绵体背侧的神经血管束,在耻骨联合处切断阴蒂(或阴茎海绵体),于龟头冠状沟下 0.5 cm 处切断海绵体,将残留的龟头纵形楔形切掉 1 块后缝合,以缩小龟头(图 2),并与原阴蒂(茎)海绵体脚缝合固定在耻骨联合下,如果是阴茎且尿道开口于龟头者,需游离腹侧的尿道海绵体并切断一段后重建尿道口。



图 1 A,手术前用虚线画出切口;B,牵引线充分暴露切口;C,X 为 U 型皮瓣,Y 为远端被切断的尿道瓣,Z 为阴茎根部的悬韧带

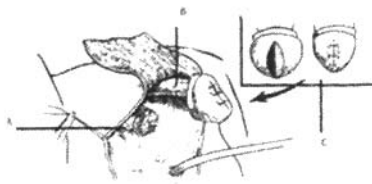


图 2 A,被切断的阴蒂海绵体;B,背侧的保留血管神经束;C,龟头的中间被楔形切除一块后缝合,完成龟头整形

2、大小阴唇的整形 将包皮背侧纵形切开至距离根部1.5 cm处,以遮盖阴蒂,将两侧包皮深部缝合使其折叠后向下牵拉,分别与内侧的尿道瓣及外侧的大阴唇缝合形成小阴唇,如果是男性的阴囊,可将阴囊内侧修剪掉一部分,向外侧分离后内翻缝合形成大阴唇。

3、阴道的成型 如果是女性假两性畸形,阴道在远端开口于尿道,且共同通道小于1 cm者,可以自会阴部设计一倒U型皮瓣(图3),游离皮瓣与阴道后壁,将游离皮瓣与阴道后壁缝合,两侧小阴唇远端内侧与阴道两侧壁缝合形成阴道(图4)。

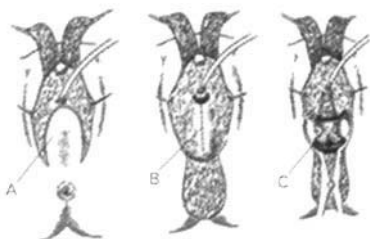


图3 A,U形皮瓣;B,沿虚线切开;C,暴露深部的阴道

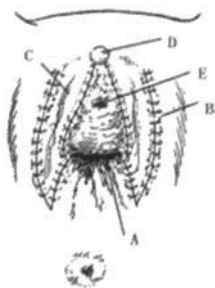


图4 A,阴道;B,大阴唇;C,小阴唇;D,阴蒂;E,尿道。

## 结 果

11例切口均一期愈合,保留阴蒂均存活,随访1个月~14年,均呈女性外生殖器外观,无尿失禁、尿道阴道瘘、尿痿等并发症,5例行阴道成型者于15岁后行阴道扩张术,疗效较好。图5~6为1例女性假两性畸形病人手术前后照片。

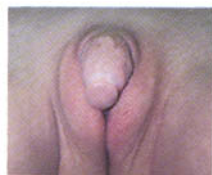

图5 手术前



图6 手术后

## 讨 论

女性假两性畸形主要是由于11、21-羟化酶缺乏使肾上腺皮质合成分泌糖皮质激素障碍而引起雄激素水平过高,女性外生殖器男性化,表现为阴蒂肥大似男性阴茎,早熟,骨骺早闭,声音变粗,出现喉结、体毛等男性特征,严重者可引起高血压、水电解质平衡紊乱,应早期诊断、早期治疗,对临床上无高血压、水电解质平衡紊乱者,可长期在内分泌医生的指导下用糖皮质激素替代治疗,通常能获得较好的疗效,但已经出现的阴蒂肥大及其他男性第二性征是永久性的,因此需外科手术矫正,而真两性畸形或男性假两性畸形病人如果一旦社会性别确定为女性,也应进行阴茎及外阴的整形。

阴蒂是女性外生殖器的一个性敏感区,具有丰富的神经末梢,正常的阴蒂不仅是完美女性的标志,在性功能中也起重要作用,因此外科医生在进行阴蒂整形时,不仅要考虑整形后阴蒂外型的美观,还要考虑功能的完整性。随着医生们对阴蒂功能及结构的逐渐了解,阴蒂肥大整形术从20世纪50年代开始分别经历了阴蒂切除术、阴蒂退缩成型术、阴蒂隐藏术等手术,但均存在不同程度的缺陷,如阴蒂切除术干扰了女性性唤起区域,残留阴蒂海绵体易有疼痛,阴蒂退缩成型术仅靠阴蒂腹侧的尿道瓣提供供血,保留的阴蒂头容易部分或全部坏死及性敏感性明显降低;阴蒂隐藏成型术外阴部易出现一个突起,性勃起受限制并有疼痛感,易产生疼痛,且如果阴蒂体积过大时,该手术不易完成<sup>[1]</sup>。60年代末,Barinka提出了保留阴蒂背侧血管神经束、阴蒂头退缩成型术的方法<sup>[2]</sup>,80年代在Mollard的类似报道后开始流行<sup>[3,4]</sup>。该手术保留了阴蒂背侧的神经血管束,给阴蒂的存活提供了有效的血液供应,阴蒂腹侧尿道瓣的深面有丰富的血液供应,原则上不要切断,但如果阴蒂较长,切除海绵体后,残留的尿道瓣太长,则可以将过长的尿道瓣切除一段以缩短阴蒂与尿道口的距离,但应加强止血。该手术彻底切除了过长的海绵体,保留的海绵体长度<sup>[5]</sup>在成年女性为阴蒂总长1.76 cm左右,可视长度0.5 cm,阴蒂头的宽度为0.5 cm左右,儿童的阴蒂保留长度及宽度可根据年龄作适当调整,手术后外观比较满意。但该手术要求手术者对外阴的解剖结构较熟悉,并有良好的精细手术操作基础。

随着医学的发展,病人对手术后的外观要求在

不断提高,大小阴唇的整形要求也提到了较高的高度,我院参考了大量手术方法,并结合自己的临床经验,将男性外阴的阴囊中间切开,同时游离阴囊内侧皮瓣,修去部分内侧皮瓣后固定于外侧使其更接近大阴唇,将阴蒂背侧的包皮纵形剪成两瓣后,在其深面缝合,使中间隆起而更接近小阴唇<sup>[4]</sup>。

女性假两性畸形按外生殖器男性化的程度可分成 4 种类型<sup>[6]</sup>:I 型患儿仅阴蒂增大,无其他异常;II 型患儿除阴蒂增大外,尿道口与阴道共同开口于外阴;III 型患儿除阴蒂增大外,阴道开口于尿道腹侧壁,尿道开口于阴蒂下方;IV 型患儿完全男性化,阴蒂增大,阴道开口于尿道腹侧壁,尿道开口于阴蒂头部。而 Gonzales<sup>[7]</sup>等将女性假两性畸形患儿阴道与尿道的关系分成阴道开口于尿道远端(A 型)及近端(B 型)两种类型。I 型病人只需做阴蒂整形术,II 型病人相当于 A 型,在做阴蒂整形的同时应做阴道成型术,III 型病人相当于 B 型,IV 型相当于男性或男性假两性畸形病人,III、IV 型病人不主张在做阴蒂整形的同时做阴道成型,可到成年后行阴道再造术。15 岁的 II 型病人做阴道成型术后不做阴道扩张,随访中如有狭窄,可于 15 岁后行阴道扩张,疗效较为满意。

关于阴蒂整形手术的最佳年龄问题,在对两性畸形病人的调查中,大多数病人认为应尽早做性整形手术<sup>[8]</sup>,特别是在发展中国家,人们对性的神秘感使两性畸形病人及家长的压力较发达国家大。但也有一些病人对早期做整形手术持否认态度<sup>[9]</sup>。从目前的手术条件及技术能力来说,阴蒂整形不受年龄的限制,主要还是根据病人本人及家庭、社会因素等情况来决定手术年龄。

保留血管神经的阴蒂及会阴整形手术不仅适合于女性假两性畸形病人,同样适合于男性假两性畸形及男性转女性病人的外阴整形手术。

## 参 考 文 献

- 1 薛春雨,李鑫,邢新,等.阴蒂肥大整复术进展[J].中国美容医学,2004,13(3):328-330.
- 2 Barinka L, Stavratjev M, Toman M. Plastic adjustment of female genitals in adrenogenital Syndrome[J]. Acta Chir Plast,1968,10(2):99-106.
- 3 Mollard P, Juskiewenski S, Sarkissian J. Clitororoplasty in intersex: a new technique[J]. Br J Urol,1981,53(4):371-373.
- 4 Lean WL, Hutson JM, Deshpande AV, et al. Clitoroplasty: Past, Present and future[J]. Pediatr Surg Int, 2007, 23: 289-293.
- 5 张朝佑,主编 人体解剖学[M].第 2 版,北京:人民卫生出版社,1998,585.
- 6 刘毅,王养民,苏志红,等.女性假两性畸形手术[J].实用美容整形外科杂志,2003,14(5):254-255.
- 7 Gonzales ET, Bauer SB. Pediatric Urology Practice [M]. Lippincott Williams & Wilkins, Wolters Kluwer Company, 1999,55(9):570-571.
- 8 Gupta DK, Shipa S, Amini AC, et al. Congenital adrenal hyperplasia: long-term evaluation of feminizing genitoplasty and psychosocial aspects [J]. J Pediatr Surg, 2006, 22: 905-909.
- 9 Kipnis K, Diamond M. Pediatric ethics and the surgical assignment of sex[J]. J Clin ethics, 1998, 9: 398-410.

## • 书讯 •

### 《儿童骨与关节损伤》出版

《儿童骨与关节损伤》,赫荣国、梅海波主编,中南大学出版社出版,全书约 140 万字,定价 98 元。本书是国内第一部系统论述儿童骨骼与关节损伤的专著,由 2 部分 20 章组成:第 1~8 章主要介绍儿童骨骼、肌肉系统的发生学、生物学、生物力学、骨与关节损伤后的全身反应、骨折愈合机制和儿童骨科常用的诊疗技术与操作方法;第 9~20 章则依照应用解剖对儿童四肢、脊柱每一部位的骨折与关节脱位从损伤机制、临床表现、X 线影像、临床诊断、治疗、并发症的防治等方面进行深入的阐述。全书在结合作者经验的基础上,参考了国内外最新版本的专业书籍和参考文献,重点介绍了新的治疗方法,内容全面、系统、新颖。特别是本书选用了大量珍贵的儿童骨与关节损伤的影像资料,图文并茂,体现了儿童骨科诊疗技术的新发展,是广大骨科医师、尤其是儿童骨科医师不可缺少的参考工具书。

# 保留血管神经的阴蒂及会阴整形术11例

作者: [徐伟珏](#), [许恩](#), [刘德鸿](#), [沈丽萍](#), [陈建雯](#), [龚代贤](#), [严肃](#)  
作者单位: [上海交通大学医学院附属瑞金医院儿外科, 200025](#)  
刊名: [临床小儿外科杂志](#) **ISTIC**  
英文刊名: [JOURNAL OF CLINICAL PEDIATRIC SURGERY](#)  
年, 卷(期): 2007, 6(4)  
被引用次数: 2次

## 参考文献(9条)

1. [Gonzales ET;Bauer SB](#) [Pedyiatric Urology Practice](#) 1999
2. [刘毅;王养民;苏志红](#) [女性假两性畸形手术](#)[期刊论文]-[实用美容整形外科杂志](#) 2003(05)
3. [张朝佑](#) [人体解剖学](#) 1998
4. [Lean WL;Hutson JM;Deshpande AV](#) [Clitoroplasty:Past,Present and future](#) 2007
5. [Mollard P;Juskiewenski S;Sarkissian J](#) [Clitororoplasty in intersex:a new technique](#) 1981(04)
6. [Barinka L;Stavratjev M;Toman M](#) [Plastic adjustment of female genitals in adrenogenital Syndrome](#) 1968(02)
7. [Kipnis K;Diamond M](#) [Pediatic ethics and the surgical assignment of sex](#) 1998
8. [Gupta DK;Shipa S;Amini AC](#) [Cogential adrenal hayperplasia:long -term evaluation of feminizing genitoplasty and psychosocial aspects](#) 2006
9. [薛春雨;李鑫;邢新](#) [阴蒂肥大整复术进展](#)[期刊论文]-[中国美容医学](#) 2004(03)

## 引证文献(2条)

1. [李琼](#), [孙家明](#), [杨艳清](#), [郭科](#), [杨杰](#) [背侧神经血管束为蒂的阴蒂缩小整形术](#)[期刊论文]-[中国美容医学](#) 2010(3)
2. [刁冰](#), [薄海燕](#) [女性会阴部整形的围手术期护理](#)[期刊论文]-[中国美容整形外科杂志](#) 2009(2)

本文链接: [http://d.wanfangdata.com.cn/Periodical\\_lcxewkzz200704011.aspx](http://d.wanfangdata.com.cn/Periodical_lcxewkzz200704011.aspx)

授权使用: 黔南民族师范学院(gnnzsfxy), 授权号: 2875bc82-8e91-4c1d-b847-9ed40115d793

下载时间: 2011年4月29日